4

FACULTÉ DE MÉDECINE DE PARIS

LE TRAITEMENT
DU CANCER DU REIN CHEZ L'ADULTE

THÈSE

POUR LE DOCTORAT EN MÉDECINE

Présentée et soutenue le jeudi 2 mars 1905 à 1 h.

PAR

Raymond GRÉGOIRE

Ancien interne des Hôpitaux,
Prosecteur à la Faculté de Médecine de Paris.

Président..... M. GUYON, Professeur

Juges..... MM. POIRIER, professeur
CUNÉO, agrégé
HARTMANN, agrégé

PARIS
G. JACQUES, ÉDITEUR
14, Rue Hautefeuille, 14

1905

FACULTÉ DE MÉDECINE DE PARIS

LE TRAITEMENT

DU CANCER DU REIN CHEZ L'ADULTE

THESE

POUR LE DOCTORAT EN MÉDECINE

Présentée et soutenue le jeudi 2 mars 1905 à 1 h.

PAR

Raymond GRÉGOIRE

Ancien interne des Hôpitaux,
Prosecteur à la Faculté de Médecine de Paris,

Président..... M. GUYON, Professeur

Juges..... MM. POIRIER, professeur
CUNÉO, agrégé
HARTMANN, agrégé

PARIS
G. JACQUES, ÉDITEUR
14, Rue Hautefeuille, 14

1905

FACULTÉ DE MÉDECINE DE PARIS

Doyen	M. DEBOVE
Professeurs	MM.
Anatomie	P. POIRIER.
Physiologie	Ch. RICHET.
Physique médicale	GARIEL.
Chimie organique et Chimie minérale	GAUTIER.
Histoire naturelle médicale	BLANCHARD.
Pathologie et thérapeutique générales	BOUCHARD.
Pathologie médicale	HUTINEL. BRISSAUD.
Pathologie chirurgicale	LANNELONGUE
Anatomie pathologique	CORNIL.
Histologie	Mathias DUVAL.
Opérations et appareils	N.
Pharmacologie et matière médicale	POUCHET.
Thérapeutique	GILBERT.
Hygiène	CHANTEMESSE.
Mcdecine légale	BROUARDEL.
Histoire de la médecine et de la chirurgie	DEJERINE.
Pathologie expérimentale et comparée	ROGER
Clinique médicale	HAYEM. DIEULAFOY. DEBOVE. LANDOUZY.
Maladie des enfants	GRANCHER.
Clinique de pathologie mentale et des maladies de l'encéphale	JOFFROY.
Clinique des maladies cutanées et syphilitiques	GAUCHER.
Clinique des maladies du système nerveux	RAYMOND.
Clinique chirurgicale	LE DENTU. TERRIER. BERGER. RECLUS.
Clinique ophtalmologique	De Lapersonne.
Clinique des maladies des voies urinaires	GUYON.
Clinique d'accouchements	BUDIN. PINARD.
Clinique gynécologique	POZZI.
Clinique chirurgicale infantile	KIRMISSON.

Agrégés en exercice

MM.

AUVRAY.	DUPRE.	LEGUEU.	RICHAUD.
BALTHAZARD.	DUVAL.	LEPAGE.	RIEFFEL, (Chef des travaux anat.)
BRANCA.	FAURE.	MACAIGNE.	TEISSIER
BESANÇON.	GOSSET.	MAILLARD.	THIROLOIX.
BRINDEAU	GOUGET.	MARION.	THOINOT.
BROCA (André)	GUIART.	MAUCLAIRE.	VAQUEZ.
CARNOT.	JEANSELME.	MERY.	WALLIGH.
DEMELIN.	LABBE.	MORESTIN.	
CUNEO.	LANGLOIS.	POTOCKI.	
DEMELIN.	LAUNOIS.	PROUST.	
DESGREZ.	LEGRY.	RENON.	

Par délibération en date du 9 Décembre 1798, l'Ecole a arrêté que les opinions émises dans les dissertations qui lui seront présentées doivent être considérées comme propres à leurs auteurs, et qu'elle n'entend leur donner aucune approbation ni improbation.

A LA MÉMOIRE DE MON PÈRE

A MA MÈRE

A MON PRÉSIDENT DE THÈSE

MONSIEUR LE PROFESSEUR FÉLIX GUYON

Membre de l'Instilut

A MES MAITRES DANS LES HOPITAUX

M. le Professeur LANNELONGUE (Externat 1897).
M. le Docteur MERKLEN (Externat 1898).
M. le Professeur GUYON (Externat 1899).
M. le Professeur agrégé HUMBERT (Internat 1900).
M. le Docteur PIQUÉ (Internat 1900-1901).
M. le Professeur POIRIER (Internat 1902).
M. le Professeur GUYON (Internat 1903).

A M. le Professeur agrégé MAUCLAIRE, M. le Professeur agrégé LEGUEU, M. le Professeur agrégé ALBARRAN, M. le Professeur agrégé BROCA, M. le Professeur agrégé SCHWARTZ. M. le Docteur FAISANS, M. le Docteur CLAISSE, M. le Docteur MÉNÉTRIER, M. le Docteur CHEVALIER.

A la Mémoire du Docteur Gérard MARCHANT

A MES MAITRES A L'ÉCOLE PRATIQUE

M. le Professeur agrégé RIEFFEL.
M. le Professeur agrégé CUNÉO.
M. le Professenr agrégé MORESTIN.
M. le Professeur L.-H. FARABEUF.

CONTRIBUTION

AU

TRAITEMENT DU CANCER DU REIN

CHEZ L'ADULTE

INTRODUCTION

Il suffit de consulter les statistiques nombreuses de néphrectomies pratiquées dans le cancer du rein, pour se rendre compte des résultats médiocres que cette opération donne encore à l'heure actuelle.

On peut cependant, avec Heresco, affirmer que l'opération est devenue moins dangereuse qu'elle n'était il y a vingt ans, parce que le chirurgien plus instruit est devenu moins téméraire ; parce que, là comme ailleurs, le malade bénéficie d'une aseptie plus rigoureuse.

Un coup d'œil jeté sur le tableau suivant permet facilement de se rendre compte de cette amélioration.

Guillet	en 1888	signale	une	mortalité	de 72	pour	cent.
Chevalier	— 1891	—	—	—	54	—	—
Barth	— 1892	—	—	—	42	—	—
Jordan	— 1895	—	—	—	20	—	—
Rowsing	— 1895	—	—	—	20	—	—
Heresco	— 1898	—	—	—	24	—	—
Albarran	— 1902	—	—	—	22	—	—

Mais en réalité, le cancéreux tire-t-il un avantage définitif de ce perfectionnement? Certainement non. Actuellement,

on peut estimer avec Albarran et Imbert que le cancer du rein récidive dans une proportion de 80 pour 100 et c'est ordinairement dans les six premiers mois que se fait cette récidive. Sur un total de 100 cancéreux opérés par conséquent : 22 meurent encore de l'opération — des 78 survivants : 62 récidivent dans un avenir prochain, 16 seulement auront une survie prolongée.

Malgré ces résultats plutôt décourageants, il semble cependant que l'on doive espérer mieux de la chirurgie du cancer du rein. Celui-ci en effet, présente une évolution vraiment spéciale ; son territoire lymphatique, comme nous allons tacher de le démontrer, présente une réelle indépendance ; enfin il existe des faits de cancers incontestables, scientifiquement démontrés, et qui cependant ont guéri après l'intervention.

Nous avons réuni 31 cas dans lesquels la survie est de quatre ans au moins sans récidive et on est en droit de compter que parmi les opérés qui n'ont pas encore atteint cette date plusieurs actuellement marchent vers une survie prolongée.

1er *cas* : Kronlein, survie de 16 ans, adeno-carcinome du rein droit.

2e *cas* : Israel, survie de 15 ans et 7 mois, carcinome médullaire du rein gauche.

3e *cas* : Israel, survie de 11 ans et 9 mois. myxosarcone du rein gauche.

4e *cas* : Israel, survie de 8 ans et 1 mois.

5e *cas* : Israel, survie de 6 ans et 8 mois.

6e *cas* : Rowsing, survie de 9 ans et 2 mois, sarcome fuso-cellulaire du rein droit.

7e *cas* : Quenu, survie de 11 ans et 2 mois, épithelioma.

8e *cas* : Rowsing, survie de 6 ans et 2 mois, sarcome du rein droit.

9e *cas* : Braun, survie de 6 ans.

10e *cas* : Fritsche, survie de 7 ans, hypernéphrome du rein droit.

11e *cas* : Werhoogen, survie de 6 ans, adenocarcinome du rein gauche.

12e *cas* : Jordan, survie de 5 ans et 9 mois, sarcome.

13e *cas* : Czerny, survie de 5 ans et 3 mois, angiosarcone du rein gauche.
14e *cas* : Albarran, survie de 5 ans et 6 mois, sarcome.
15e *cas* : Perthes, survie de 5 ans et 3 mois, carcinome du rein gauche,
16e *cas* : Trendelenburg, survie de 5 ans, carcinome du rein gauche.
17e *cas* : Clément, survie de 5 ans, sarcome.
18e *cas* : Grohe, survie de 5 ans.
19e *cas* : Lennander et Sundberg, survie sans récidive constatée après 5 ans, adenocarcinome du rein gauche.
20e *cas* : Israel, survie de 5 ans et 8 mois.
21e *cas* : Israel, survie de 5 ans, hypernéphrome.
22e *cas* : Mouchet, survie de plus de 5 ans, adenome ?
23e *cas* : Bazy, survie constatée après 5 ans, adeno-epithelioma.
24e *cas* : Schede, survie constatée après 4 ans, sarcome du rein gauche.
25e *cas* : Brauniger, survie constatée après 4 ans et 6 mois, hypernéprome.
26e *cas* : Rowsing, survie constatée après 4 ans et 3 mois, sarcome dû rein gauche.
27e *cas* : Bellati, survie de 4 ans et 3 mois, carcinome du rein droit.
28e *cas* : Albarran, survie constatée après 4 ans et 3 mois, épithelioma du rein droit.
29e *cas* : Mac Weeney, survie constatée après 4 ans, hypernéphrome.
30e *cas* : Forgue, survie constatée après 4 ans, adenocarcinome du rein droit.
31e *cas* : Tuffier, survie constatée après 4 ans, épithelioma.

Il est donc du plus haut intérêt de se demander pourquoi le cancer du rein récidive aussi fréquement et de rechercher les causes qui font de la néphrectomie pour cancer une opération encore si souvent fatale.

Qui dit néoplasme malin, sous entend adenopathie et il n'est pas de chirurgien à l'heure actuelle qui supposerait son intervention suffisante s'il n'avait été à la recherche du territoire ganglionnaire et dépassé largement les zones ordinaires de la propagation.

C'est guidé par cette idée que Gussenbauer, Kuster, Berg-

mann, Kirmisson proposèrent le curage de l'aisselle et l'ablation des voies lymphatiques dans le cancer du sein et en prouvèrent la nécessité.

De même dans le cancer de l'utérus, Gusserow, Weit Zweifel, Kelly, Reiss, Jacob, Quenu, Mauclaire et Picqué, Jonesco tentent l'évidement total du petit bassin pour enlever le territoire ganglionnaire en totalité.

C'est encore en vertu de ce principe de pathologie générale que M. le Prof. Poirier précisa le siège des ganglions tributaires de la langue et proposa unprocédé opératoire qui puisse les enlever tous.

Bien au contraire pour le cancer du rein, l'acte opératoire s'en tient à l'ablation de la tumeur. On enlève les ganglions, s'il s'en trouve sous le bistouri, mais jamais, semble-t-il, on ne s'est préoccupé de savoir quel territoire occupait ces ganglions, quelles voies prenait le cancer pour se propager et jusqu'où pouvait s'étendre sa propagation tant continue que discontinue.

I. — Nous avons voulu étudier le mode de propagation immédiat et à distance du cancer du rein.

II. — Nous avons taché de rechercher dans la clinique les manifestations de ces propagations et les signes de la toxémie cancereuse.

III. — Nous nous somme dit que le chirurgien, trop hardi peut-être, devait employer un traitement proportionné au mal ou ne rien faire plutôt qu'être incomplet.

CHAPITRE PREMIER

Etude anatomique des propagations dans le cancer du rein

Le cancer du rein peut se propager de trois façons : soit par la voie sanguine, soit par la voie lymphatique, soit enfin par continuité. Ce mode d'évolution n'a d'ailleurs rien de particulier à ce genre de cancer.

I

Nous n'avons pas l'intention d'étudier ici le mode d'envahissement de l'organisme par la voie sanguine. Lorsque les cellules épithéliales sont allées dans les différents viscères disséminés ça et là les greffes du cancer, il est bien évident que la maladie ne relève plus du chirurgien et l'intervention dans ces cas n'est même plus discutable. Mais ce que nous en voulons retenir, c'est que la propagation par voie sanguine se fait à peu près toujours à une époque tardive de la maladie, avant laquelle le cancer est encore du domaine de la chirurgie.

II

Le néoplasme se propage aussi par la voie lymphatique. Mais ici la métastase ne se fait pas d'emblée dans tout l'organisme, l'embolie cancereuse rencontre sur sa route un

obstacle : le ganglion. Il lui faut un certain temps pour franchir ce barrage. Si donc le chirurgien arrive à une époque assez rapprochée du début, si l'ablation de la tumeur, des trajets lymphatiques et des ganglions est encore possible ; il y a de grandes chances pour que les limites du mal soient dépassées. Dans ce cas, la survie pourra être si longue que l'on serait en droit de parler de guérison.

Cette étude des ganglions lymphatiques dans le cancer du rein nous a paru d'autant plus intéressante, qu'il ne nous semble pas, d'après ce que nous avons pu lire ou entendre, qu'on y ait jamais attaché beaucoup d'importance.

Nous avons donc été amené à étudier d'abord les lymphatiques normaux du rein et les ganglions auxquels ils se rendent, puis ce qu'ils deviennent pendant l'évolution du cancer.

LYMPHATIQUES ET GANGLIONS NORMAUX DU REIN

(*A*). Les Lymphatiques.

Les vaisseaux lymphatiques du rein ont déjà été très consciencieusement étudiés autrefois par Mascagni, Teichmann Sappey. Dans un mémoire très remarquable Hermann Stahr (*Arch. f. anat. et Phys — Anat. abth.* 1900) a repris l'étude des voies lymphatiques du rein. Enfin tout récemment Cunéo (*Bull. Soc. Anat* 1902 *et Anat. Poirier*) a mis au point d'une façon claire et précise les lympatiques et les ganglions des glandes rénales.

Les lymphatiques du rein présentent deux réseaux d'origine : l'un superficiel, l'autre profond.

Le réseau superficiel, est directement sous-capsulaire. Il est extrêmement mince et à mailles très étroites. Il faut une grande habitude pour arriver à le mettre en évidence.

Sappey divise ses vaisseaux efférents en deux ordres : convergents et divergents.

Les vaisseaux divergents vont traverser la capsule propre et se continuer directement avec ceux de la capsule adipeuse. Ce fait présente, à notre avis, une importance considérable.

Les voies lymphatiques rénales communiquent donc d'une façon directe avec la circulation lymphatique de la capsule adipeuse. Peut-être, comme nous le verrons plus loin, faut-il expliquer ainsi la fréquence si grande de l'envahissement souvent latent de l'atmosphère adipeuse au cours du cancer du rein.

Sans doute, il existe également des communications lymphatiques entre la capsule surrénale et le parenchyme rénal. Nous les avons recherchés minutieusement sans avoir jamais pu les mettre en évidence.

Les vaisseaux convergents se mettent en continuité directe avec le réseau profond, suivant Ludwig et Zawarykin le réseau profond formerait des espaces en forme d'étoile surtout apparente dans le labyrinthe et les pyramides de Malpighi. Renaut et Hortelés reprirent cette étude et arrivèrent à cette conclusion que les lymphatiques manquent dans la substance corticale. Cette conclusion mérite de nouvelles confirmations; il y aurait là un fait intéressant et qui permettrait dans quelques cas d'expliquer l'envahissement très tardif des ganglions lymphatiques dans certains cancers du rein ayant débuté dans la zone corticale.

Les troncs lymphatiques émanent de la glande au niveau du hile, en deux groupes : un groupe postérieur peu important, un groupe antérieur qui comprend la majorité des lymphatiques rénaux.

Les lymphatiques postérieurs sont rétro-pyéliques, ils se portent presque transversalement en dedans, courant sur la face postérieure du hile vasculaire. Ils se terminent dans les ganglions supérieurs de la chaîne latéro-aortique.

Le groupe antérienr est formé de cinq à six troncs. Ils croisent la face antérieure des vaisseaux du hile et se dirigent très obliquement en bas et en dedans en formant des sinuosités très allongées. Beaucoup plus longs que les postérieurs, ils aboutissent aux ganglions inférieurs de la chaine latéro-aortique. Dans leur trajet, ils passent les uns en avant, les autres en arrière de la veine spermatique. L'artère sper-

matique est toujours en avant d'eux. En outre du côté droit, ils courent, à leur extrémité inférieure, sur la face antérieure de la veine cave inférieure avant d'atteindre les ganglions dont ils sont tributaires.

Nous avons remarqué que les lymphatiques du rein étaient compris dans une sorte de méso-vasculaire, qui les conduit aux ganglions.

Ce méso est très net et très facilement isolable. Il importe de le connaître, car on pourra alors en enlevant le cancer et les ganglions enlever comme on fait pour le sein, les voies lymphatiques intermédiaires. Mais l'ablation totale se fera avec beaucoup plus de certitude que pour le sein. En effet tandis que les lymphatiques de la glande mammaire s'anastomosent avec les réseaux avoisinants, ceux du rein au contraire n'émettent aucune collatérale.

Ce meso présente une forme triangulaire. Il s'étend depuis l'urétère qui en forme le côté externe jusqu'à l'aorte à gauche, la veine cave à droite. Son sommet inférieur se perd vers le détroit suprême. sa base correspond au pédicule rénal.

Il est formé de tissu conjonctif assez dense et comprend dans son épaisseur les vaisseaux spermatiques, les vaisseaux artériels et veineux du rein et les vaisseaux lympathiques rénaux. (Ce meso a été schématiquement représenté sur la figure 3.)

Cette formation conjonctive s'explique très bien, si l'on se rappelle l'évolution du rein. Ombredanne avait déjà constaté que « les reins sont situés en pleine lame vasculaire » (thèse 1900 p. 46). Au stade primordial, le rein est enveloppé par la séreuse péritonéale. Il se trouve relié au rachis par un méso-néphros dans lequel courent les vaisseaux afférents et efférents du rein. Plus tard, il se fait une soudure entre le péritoine pariétal et la face externe du méso-néphros et ainsi le rein devient extra-péritonéal. Mais le feuillet péritonéal persiste et va constituer la lame postérieure de la loge fibreuse du rein : la lame de Zuckerkandl. (*Fig.* 1 *et Fig.* 2.)

Sur la face antérieure du rein et par conséquent sur le feuillet primitivement interne de son méso-néphros, le mésocolon vient s'appliquer et il se fait encore une soudure entre

Fig. 1. — Méso primitif du rein. C, colon ; R, rein ; P, péritoine.

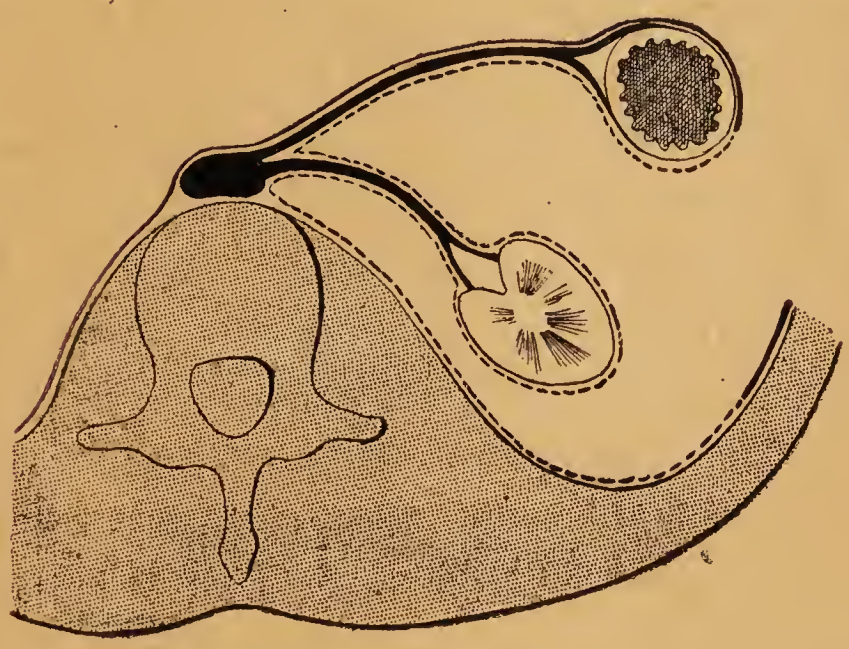

Fig. 2. — Reconstitution du méso après décollement du colon et du rein — Le péritoine devenu fibreux est représenté en pointillé. — A, feuillet postérieur de la lame de Zuckerkandl. — B, son feuillet antérieur. — P, péritoine.

les deux séreuses. Chez l'adulte, le feuillet antérieur de la loge fibreuse du rein représente ce feuillet péritonéal primitif.

Les vaisseaux qui émanaient du rein, conservent leur

situation entre les deux lames devenues fibreuses. On peut reconstituer ce méso-néphros primitif en l'isolant, comme nous l'indiquerons plus tard, d'une part de la face profonde du péritoine, d'autre part de la face postérieure de l'abdomen.

(*B*) Les Ganglions.

A droite comme à gauche, les lymphatiques du rein se terminent dans les ganglions latéro-aortiques. (*Voir la Fig. 3.*)

Dans sa portion abdominale, l'aorte est absolument entourée de ganglions lymphatiques. Cependant ces derniers semblent répartis d'une façon systématisée sur les faces du vaisseau. On les divise un peu schématiquement en quatre groupes : un groupe ou chaîne préaortique, un groupe rétro-aortique, un groupe ou chaîne latéro-aortique droit, un groupe ou chaîne latéro-aortique gauche.

La chaine préaortique reçoit les lymphatiques de l'intestin. On peut la diviser en trois groupes ganglionnaires, qui placés à la naissance des trois artères intestinales, représentent le dernier relai de la série de ganglions étagés depuis l'intestin jusqu'àl' aorte.

Le groupe inférieur entoure l'artère mésaraïque inférieure et reçoit les lymphatiques du rectum et du colon iléopelvien. Le groupe moyen entoure l'artère mésaraïque supérieure et reçoit les lymphatiques de l'intestin grèle et du colon ascendant. Le groupe supérieur ou cœliaque reçoit les vaisseaux de l'intestin, du duodenum, du foie et du pancréas. Il est intéressant de constater que cette chaîne est à peu près indépendante des deux latéro-aortiques. A peine existe-t-il quelques vaisseaux les unissant l'une à l'autre. A son extrémité supérieure, elle se jette isolément dans la citerne de Pecquet par un gros collecteur, dit tronc intestinal. Cependant cette communication peut exister ; sur une pièce nous avons constaté l'injection des ganglions mésentériques à la suite d'un Gérota pratiqué dans le rein. Nous avons également vu les ganglions mésentériques pris quelquefois dans le cancer du rein.

La chaine latéroaortique gauche s'étend depuis la première

vertèbre lombaire jusqu'à la quatrième. Le pédicule rénal la divise pour ainsi dire, en deux parties. La portion supérieure placée au-dessus et derrière le pédicule rénal est formé de deux ou trois ganglions. Elle repose sur le pilier

Fig. 3. — Ganglions et lymphatiques des reins. Du côté gauche, on a représenté le méso contenant les lymphatiques, l'urétère et les vaisseaux spermatiques. — A, groupe sus-pédiculaire ; B, groupe sous-pédiculaire.

diaphragmatique. Elle reçoit les lymphatiques postérieurs et quelques lymphatiques du groupe antérieur.

La portion inférieure est située au-dessous du pédicule rénal. Elle est formée de cinq ou six gros ganglions. Ceux-ci reposent sur la face antérieure du psoas et se trouvent compris dans l'espace qui sépare la face externe de l'aorte de la veine spermatique gauche. Cependant il existe toujours une certaine distance entre la veine et les ganglions et l'anatomie normale rend très bien compte que pour que ces ganglions produisent le varicocèle en comprimant la spermati-

que, il est indispensable qu'ils aient acquis déjà un développement énorme.

La chaîne latéroaortique droite présente la même disposition que celle du côté gauche. Mais ici la présence de la veine cave vient légèrement compliquer les choses. Cette chaîne comprend une portion sus-pédiculaire et une portion sous-pédiculaire. La portion sus-pédiculaire est collée au pilier diaphragmatique correspondant: elle est donc retro-cave. Plus développée qu'à gauche, cette portion supérieure de la chaîne comprend trois ou quatre ganglions de petit volume et qui reçoivent à peu près exclusivement les lymphatiques postérieurs au hile. La portion sous-pédiculaire est comme à gauche latéro-aortique, mais la veine cave côtoyant l'aorte, ces ganglions se placent sur la face antérieure de la veine, Cette portion est formée de cinq à six ganglions assez volumineux.

Ces deux chaînes latéro-aortiques sont parfois réunies à leur extrémité inférieure par un chaînon intermédiaire formé d'un petit ganglion situé un peu au-dessus de la bifurcation aortique. Elles reçoivent encore les lymphatiques des glandes génitales du côté correspondant.

A leur extrémité supérieure ces deux chaînes émettent deux volumineux lymphatiques, qui se réunissant au tronc intestinal vont constituer la citerne de Pecquet. A peu près constamment, on trouve un ou deux troncs lymphatiques qui s'accolent au nerf splanchnique dans son segment addominal et traversent avec lui l'orifice diaphragmatique pour aller dans le thorax se jeter directement dans le canal thoracique. Nous avons constaté deux fois sur ces troncs ascendants et chaque fois du côté gauche un petit ganglion rétraortique placé sur leur trajet.

Les deux chaînes latérales donnent de très rares vaisseaux à la chaîne pré-aortique; au contraire, en arrière de l'aorte elles s'envoient d'assez nombreuses anastomoses. Sur le trajet de celles-ci existent constamment deux ou trois relais ganglionnaires: ces ganglions reçoivent en outre les vais-

seaux de la paroi postérieure et constituent le petit *groupe retro-aortique* dont nous avons parlé plus haut.

LYMPHATIQUES ET GANGLIONS DE LA CAPSULE SURRENALE

Comme nous le dirons au cours de ce travail, la capsule surrénale est prise très souvent dans le cancer du rein, surtout quand celui-ci occupe le pôle supérieur. Il faudra enlever la surrénale en même temps que le rein. Il y a donc intérêt à savoir si la capsule surrénale a son territoire lymphatique différent de celui du rein et si, étant envahie, le siège des ganglions doit rendre plus grave le pronostic. C'est dirigé par cette idée que nous avons recherché le siège exact des vaisseaux et des ganglions lymphatiques de cette glande. Nous avons employé la méthode de Gérota et nos dissections qui ont porté sur dix cadavres d'enfants nouveau-nés, ont été présentées le 8 décembre 1904 à la Société anatomique.

La disposition des vaisseaux lymphatiques varie à droite et à gauche. (*Voir Fig. 4*)

A droite, les lymphatiques se disposent en deux groupes : un groupe antérieur, un groupe postérieur.

Le groupe antérieur est formé de quatre ou cinq troncs volumineux. Ceux-ci émanent de la capsule au niveau du sillon de la veine capsulaire et vers la partie toute interne de celui-ci. Ils se dirigent très obliquement en bas, et abordent le coté droit de la veine cave inférieure. Groupés en faiscean jusqu'à ce niveau, ils se séparent alors, passent sur la surface antérieure de la veine, croisent l'embouchure de la veine rénale droite et vont se jeter dans les deux ou trois premiers gros ganglions latéro-aortiques droits situés au dessous du point d'émergence du pédicule rénal.

Nous dirons donc que ce groupe est à la fois *antérieur* par rapport aux vaisseaux prevertébraux et *sous-pédiculaire*.

Le groupe postérieur est formé de deux ou trois vaisseaux lymphatiques, très courts, légèrement obliques en bas. Ils

naissent sur le bord interne de l'organe et vont se rendre à un petit ganglion situé en arrière de la veine cave sur la face antérieure du pilier droit du diaphragme et au dessus des éléments vasculaires du pédicule rénal.

Ce groupe est à la fois *postérieur* et *sus-pédiculaire*.

Deux fois nous avons vu de ce ganglion se détacher un vaisseau qui montait dans la thorax à travers l'orifice du nerf splanchnique et gagnait le canal thoracique.

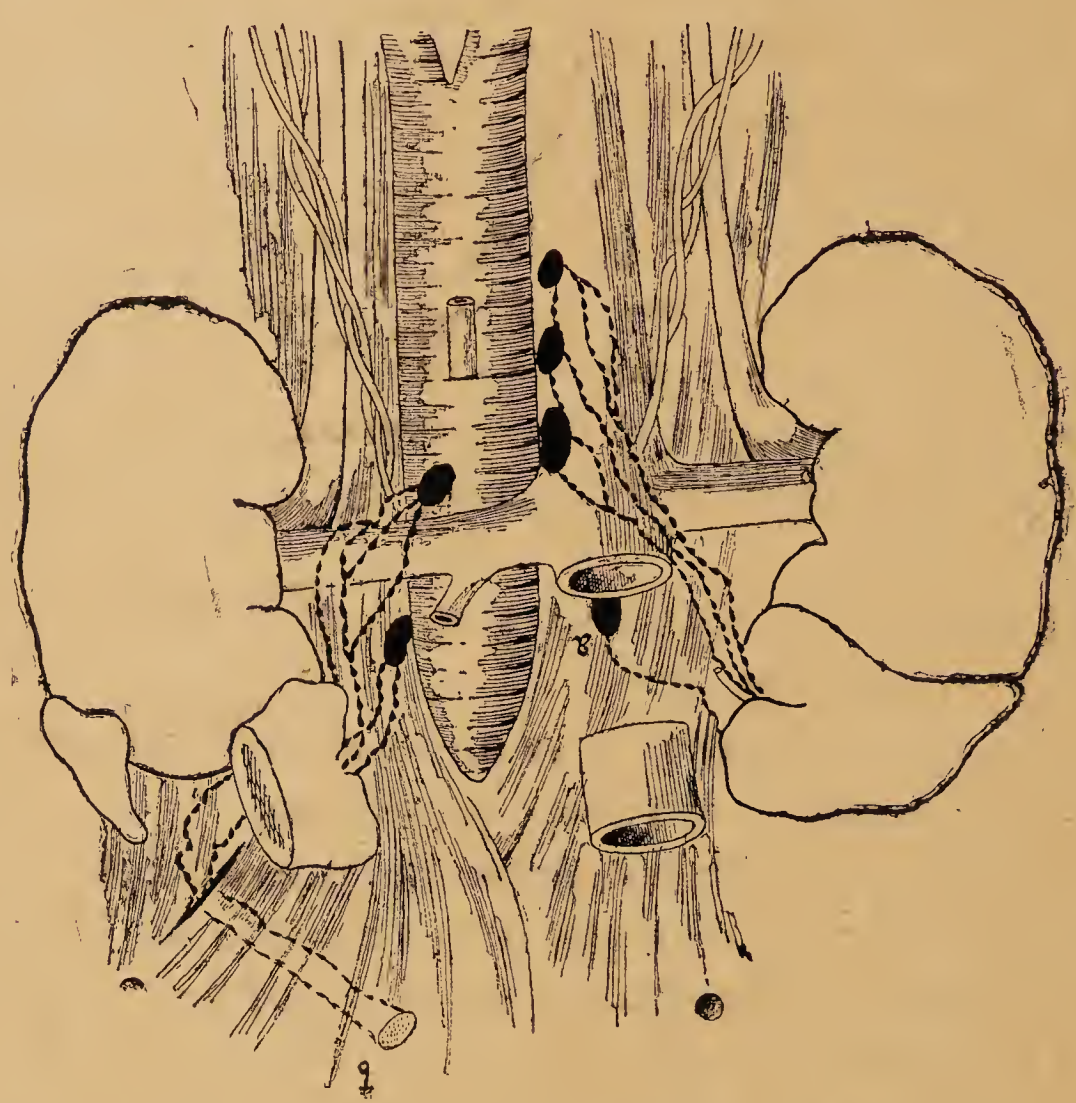

Fig. 4. — Ganglions et lymphatiques des capsules surrénales. — A, ganglion sup. rétro-cave ; B, ganglion intra-thoracique.

A gauche, les lymphatiques se disposent également en deux groupes antérieur et postérieur.

Le groupe antérieur est formé de quatre à six troncs qui émanent du sillon veineux et descendent ensuite à peu près perpendiculairement, ils croisent le pédicule du rein à quelque distance du hile et arrivés au bord inférieur de la veine rénale gauche changent de direction et se portent directement en dedans vers un ganglion latero-aortique gauche

situé immédiatement au dessous de l'embouchure de l'artère rénale. C'est le groupe *antérieur* et *sous-pédiculaire* du coté gauche.

Le groupe postérieur est formé de quatre à cinq vaisseaux qui suivent des directions tout à faît différentes. Les uns se portent du bord interne de la glande directement en dedans, passent en arrière de l'aorte et aboutissent à un ganglion situé dans l'angle que fait le pilier gauche du diaphragme et le flanc gauche de l'aorte.

Les autres immédiatement ascendants et au nombre de deux ou trois s'accolent au nerf splanchnique ,passent à travers le diaphragme par le même orifice que lui et vont aboutir à un petit ganglion lymphatique situé dans le médiastin entre la colonne et l'aorte à la hauteur de la neuvième vertèbre dorsale.

Ces éléments dispersés constitueront ce que nous désignerons sous le nom de groupe *postérieur* et *sus-pédiculaire* gauche.

Cette description différe sur nombre de points de celles qu'on donné les anatomistes qui ont écrit sur ce sujet.

D'après le prof. Sappey, le territoire lympatique des capsules surrénales est excessivement restreint. Il avait injecté ces vaisseaux au mercure et déclarait qu'il est très difficile de les mettre en évidence chez l'homme. Nous n'avons pas éprouvé les mèmes difficultés au moyen du Gerota. Dans son atlas des lymphatiques (planche XLVI) Sappey figure un gros ganglion situé au pole interne de la glande dont il reçoit trois vaisseaux et émet un tronc vers un ganglion du territoire rénal.

Dans une figure de Mascagni, on voit representé quelques fins rameaux épars dans la capsule et donnant naissance à un tronc lymphatique plus volumineux. Celui-ci suit la veine supra-rénale et finalement se jette dans un ganglions placé devant le rein et auquel arrivent aussi les lymphatiques venus de la glande rénale.

Pour Arnold, les vaisseaux lymphatiques des capsules sur-

rénales se rendent avec ceux des reins aux ganglion lombaires supérieurs et dans un autre passage, il note que les vaisseaux lymphatiques superficiels et profonds vont au canal thoracique.

La description donnée par Stilling qui a si minutieusement étudié la distribution lymphatique des surrénales est aussi incomplète que les précédentes, « Deux troncs courent dans la paroi de la veine supra rénale, qui peuvent être suivis dès leur sortie des capsules surrénales jusqu'à un petit ganglion placé près du hile. »

Cunéo donne de ces lymphatiques une description exacte mais très brève.

GANGLIONS PATHOLOGIQUES

Les ganglions lymphatiques du rein sont donc éloignés, nombreux, en pleine région vasculaire. La tâche sera pénible si le chirurgien doit aller les enlever.

Les ganglions dans le cancer du rein sont-ils toujours pris ?

A une époque tardive de la maladie les ganglions sont manifestement envahis, ils forment en avant de la colonne des masses énormes, dures, adhérentes, inenlevables. La plupart des auteurs signalent comme constante l'invasion du néoplasme dans les ganglions. Il serait bien surprenant d'ailleurs que contrairement aux autres cancers, celui du rein ne s'accompagnât pas d'adénopathie d'une façon constante.

Dans quelques observations, il est vrai, on signale à l'autopsie : absence de ganglions dégénérés. Morestin (obs. 156 in th. Heresco 1899) écrit qu'au cours de l'opération « nulle part, on ne sent de ganglions engorgés, ni au voisinage du pédicule, ni au devant de la colonne vertébrale. » Chevalier (dans sa thèse, obs. 2) remarque qu'à l'autopsie « il n'existe pas de ganglions dégénérés au niveau du hile ». Rowsing (*Arch. f. Klin. Chir. 1895*) ; Albarran (*Soc. Anat. 1890*) citent des faits semblables. Mais ce sont là des constatations

macroscopiques, sans intérêt par conséquent pour ce qui nous occupe. Que les ganglions ne soient pas macroscopiquement envahis, est-ce à dire pour cela que l'examen histologique n'aurait pas découvert les cellules épithéliales émigrées. Bien souvent en effet, les suites sont venues affirmer ce fait. Swift (*Boston M. et S. J. 1895*) opère un homme de quarante-sept ans d'un cancer du rein droit, on ne trouve pas de ganglions. Trois ans et dèmi après le malade mourait d'envahissement ganglionnaire. Herbert Ilott et Walsham se contentent d'enlever un ganglion qui semble hypertrophié ; un an après le malade meurt. Le cancer avait continué dans les glandes lymphatiques. Max Jordan voit sa malade mourir 22 mois après la néphrectomie avec une tumeur énorme « due probablement aux ganglions lymphatiques ».

Les notions de pathologie générale, la connaissance des faits cliniques semblent donc certifier que les ganglions dans le cancer du rein sont pris toujours à une certaine époque de la maladie.

Cependant il y a des cas incontestables où le cancer a été enlevé avant que le courant lymphatique n'ait porté le germe aux ganglions.

Comment expliquer autrement ces faits de survie de 16 ans comme celui de Kronlein, de 15 ans 1/2 comme celui d'Israël et même ceux de Rowsing (9 ans et 2 mois), de Werhoogen (6 ans), d'Albarran (5 ans et 6 mois).

Il est donc bien évident qu'il existe des exemples où le chirurgien est intervenu avant l'envahissement ganglionnaire.

L'on est en droit de se demander à quelle époque se fait cet envahissement ?

La plupart des observations sont à peu près muettes au sujet des ganglions. La réponse est difficile à faire d'une façon précise. Il est en effet impossible de savoir à quelle époque un néoplasme a commencé son évolution dans le parenchyme rénal.

Il semble cependant que le cancer du rein n'envahisse les ganglions que d'une façon relativement tardive. Parfois le

néoplasme a eu le temps de produire une tumeur énorme, sans que les ganglions aient été atteints. Le malade de Kronlein avait un rein droit quadruplé de volume. Albarran a trouvé des faits de ce genre. Dans notre observation n° 2 l'examen minutieux de cinq ganglions de la chaîne latéro-aortique ne nous a pas montré de cancer et cependant le début de la maladie s'était manifesté un an auparavant. Nous avons pu recueillir encore un certain nombre de cas que nous avons consigné à la fin de ce travail et dans lesquels l'examen histologique des ganglions est resté négatif, bien que le début de la maladie remontât assez loin.

Mais à côté de ces faits, il en est d'autres où l'envahissement ganglionnaire semble précoce ; témoin le cas de Legueu où le néoplasme opéré *quelques jours après le premier symptôme* avait déjà une adénopathie telle qu'il fut impossible d'extirper la masse ganglionnaire.

Enfin il faut savoir qu'il n'est pas nécessaire que les ganglions soient gros pour être néoplasiques. Le fait est connu depuis longtemps en ce qui concerne le cancer du sein.

Gussenbauer a bien montré que même dans les ganglions en apparence sains, l'examen histologique révèle parfois l'existence de cellules cancéreuses émigrées.

De cette étude des ganglions lymphatiques, nous concluons donc :

a. Les ganglions lymphatiques du rein occupent un territoire très étendu en pleine région vasculaire et profondément.

b. Il paraît certain qu'ils ne sont pas pris dès le début de l'évolution du cancer.

c. Mais ce début est impossible à préciser et le chirurgien n'en doit pas tenir compte. Les ganglions doivent être recherchés toujours et suivant l'expression de notre maître M. le Prof. Poirier « il faut les enlever même s'il n'y en a pas. »

III

Le néoplasme du rein peut enfin se propager de proche en proche par continuité.

Cet envahissement se fait naturellement : d'abord dans les organes en connexion directe avec le rein, c'est-à-dire, la capsule adipeuse et la surrénale. Secondairement la propagation peut aller beaucoup plus loin : la colonne vertébrale, les côtes, les anses intestinales, le pancréas, le cœur même peuvent être atteints.

A. La capsule adipeuse du rein est, croyons-nous, très souvent envahie dans le cancer du rein. Cependant Guillet (th. de Paris. 1888) prétend que l'envahissement par continuité est rare « peut-être, faut-il chercher l'explication de ce fait dans l'existence de la capsule propre du rein, qui s'épaissit au contact du néoplasme et s'oppose à l'envahissement des parties voisines ». Chevalier déclare de même que « la propagation proprement dite est rare, la capsule étant très résistante ».

Bien au contraire, ils mettent sur le compte de la généralisation par la voie sanguine les insuccès si fréquents de la néphrectomie.

Il nous a semblé cependant que l'envahissement de la capsule adipeuse se retrouvait très fréquemment dans l'étude des observations que nous avons compulsées.

Les quelques autopsies qu'il nous a été donné de voir nous ont affermi dans cette idée.

Nous avons fait des coupes en série de portion de capsules adipeuses qui paraissaient saines ou seulement un peu sclérosées. Nous avons constaté qu'il existait des noyaux cancéreux microscopiques au milieu des alvéoles du tissu graisseux. (*Soc. Anat. 6 Nov. 1903*), Cet envahissement de la capsule adipeuse aurait certainement été l'occasion de la récidive, puisque rien ne pouvait le faire supposer à l'œil nu. (Fig. 5).

Enfin une autre preuve nous a été fournie encore par l'étude des suites de la néphrectomie. Nous avons vu que si bien souvent la récidive ou plutôt la continuation du cancer se faisait dans les ganglions, bien plus souvent encore, peut-

Fig. 5. — Noyau cancereux dans la capsule adipeuse. — Coloration à l'hématoxyline-éosine

être, c'est au niveau même de la loge rénale qu'apparaît la tumeur de récidive, quoique le rein tout entier ait été enlevé.

La capsule adipeuse a été abandonnées dans la plaie, mais elle contenait déjà des germes de cancer et le mal a continué sur place.

La capsule adipeuse peut-être envahie de deux façons :

soit par continuité, soit par les lymphatiques ou les vaisseaux sanguins.

Guillet remarque en effet que quelquefois la tumeur rénale déchire et dépasse la capsule propre, puis déborde dans l'atmosphère adipeuse péri-rénale. C'est en effet ce qui a lieu dans un certain nombre de cas : le néoplasme envahit la capsule propre, puis il gagne la capsule adipeuse.

L'envahissement peut aussi se faire d'une autre façon : par les lymphatiques. Nous avons vu au chapitre de l'anatomie normale des lymphatiques du rein, que quelques vaisseaux de la substance corticale traversaient la fibreuse et venaient s'anastomer avec ceux de la capsule adipeuse.

Ces voies sont étroites, peu nombreuses, difficiles à mettre en évidence par la méthode de Gerota. Peut-être y a-t-il là une disposition favorable qui expliquerait jusqu'à un certain point l'inconstance de l'envahissement capsulaire.

B. — La capsule surrénale peut-être atteinte par continuité. Ses connexions intimes avec le rein permettent de comprendre en effet que lorsque la tumeur aura envahi le pôle supérieur, par exemple il y aura grande chance pour que la capsule surrénale soit rapidement atteinte. Petit, profondément situé, plus ou moins perdu dans la périnéphrite qui accompagne si souvent le cancer, cet organe a dû souvent être envahi sans qu'on s'en soit aperçu, cela explique qu'il en soit si rarement question dans les observations. Roberts sur 31 cas où il avait propagation, constate 4 fois l'envahissement de la capsule surrénale. Guillet : 4 fois sur 47 cas. Dickninson, au contraire, sur 7 cas de propagation par continuité trouve 3 fois cet envahissement. Sur les 3 cas qu'il nous a été donné d'autopsier, nous avons trouvé 2 fois des noyaux dans la surrénale et M. Albarran nous a déclaré qu'il considérait cette propagation comme a peu près constante. Enfin dans le travail d'Israël, on trouve signalé au moins une fois sur deux l'envahissement néoplasique de la capsule surrénale.

Nous avons cherché avec insistance les communications

lymphatiques qui doivent exister entre le rein et la surrénale. Il nous a été impossible de les mettre en évidence. Cependant l'anatomie pathologique fournit une preuve de cette communication, Le cancer primitif de la capsule surrénale se propage fréquemment au rein. La même propagation peut se faire du rein à la surrénale. Le cancer suprarénal est une affection rare, puisque Robert dans sa thèse n'en a pu réunir qu'une trentaine de cas. Presque constamment, on voit la néoplasie suprarénale gagner le rein et disséminer dans le parenchyme des noyaux secondaires. L'observation de Tuffier (*bull. Soc. Anat. 1888*) en est un exemple frappant. Il est bien probable que c'est par les lymphatiques que se fait cette dissémilation.

La propagation à la capsule surrénale est un fait évident. Cependant il ne semble pas que les opérateurs aient eu l'esprit attiré vers cette possibilité : La capsule déjà néoplasique a souvent dû rester dans la plaie et occasionner la récidive peu de temps après une opération qui paraissait complète.

C. — Le néoplasme peut s'étendre au-delà de la capsule propre et de la capsule adipeuse. Mais ces propagations nous arrêteront peu, car à cette époque la maladie n'est plus du ressort de la chirurgie.

Le cancer comprime, irrite, envahit les filets nerveux des derniers nerfs intercostaux, de l'abdomino-génital, du crural. Roberts (on rénal et urinary affections. London 1885) avait déjà insisté sur ces compressions et avait voulu baser sur la constation du nerf lésé, le diagnostic de la localisation haute ou base de la tumeur.

On peut la voir adhérer aux muscles de la paroi, au carré lombaire, au psoas plus souvent encore au diaphragme.

La colonne vertébrale, la mœlle même se trouvent dans certains cas, rares d'ailleurs, atteintes par le néoplasme.

La propagation peut encore se faire en avant. Le colon transverse et les angles coliques sont parfois envahis et leur décollement est difficile ou impossible sans déchirure. Ricard

(gaz. des Hop. Mai 1896) dut disséquer au bistouri l'intestin adhérent à la partie supérieure et interne de la tumeur. Johnson (Boston Med. et Surg. Jour. Juillet 1896) dut réséquer 20 c. m. d'intestin absolument adhérent et envahi par le néoplasme. Mac Burney (Ann. of Surg. Philad. 1894) trouve une tumeur adhérente au colon à tel point qu'il dut laisser « un peu de tissu néoplasique sur l'intestin. »

De la même façon la rate, le foie, le pancréas, les plèvres même peuvent être envahies de proche en proche.

*
* *

Dans le premier degré de la propagation par continuité que nous pourrions appeler : *propagation de mitoyenneté*, c'est-à-dire à la capsule adipeuse et à la surrénale, la chirurgie peut encore agir utilement. L'envahissement à sont début passe le plus souvent inaperçu et faute d'y avoir pensé le chirurgien, bien souvent, s'est contenté d'enlever le rein. S'il n'a pas trouvé de ganglions volumineux et inopérables, d'adhérences solides et étendues, il s'est trouvé satisfait et a refermé la plaie en espérant la guérison.

Il nous semble que toujours la capsule adipeuse et la surrénale doivent être considérées comme suspectes et enlevées et en même temps que la tumeur. Israel d'ailleurs avait déjà insisté sur ce fait.

Au contraire, quand les propagations ont dépassé la mitoyenneté pour devenir lointaine, toute tentative raisonnable devient impossible. Il n'est pas nécessaire que la tumeur soit grosse pour qu'il en soit ainsi. Lange (Ann. Surg. Philad. 1893) opère une tumeur à peine persceptible et cependant les adhérences sont déjà telles que l'énucléation est impossible. Nous avons réuni quantité d'observations semblables.

La chirurgie, dans de tels cas, ne peut avoir la prétention d'enrayer le mal. Bien souvent sans doute, des malades ont

été opérés alors que déjà le cancer était inenlevable c'est-à-dire avait dépassé les limites du territoire lymphatique normal du rein. De même que la récidive est certaine dans le cancer de l'utérus propagé au tissu cellulaire pelvien, de même quand la propagation s'est faite au-delà de la capsule adipeuse, le cancer du rein peut être considéré comme inopérable ou voué à la repululation certaine.

CHAPITRE II

I

Etude clinique des propagations.

1° *Propagations de voisinage,* — Chevalier reconnaît « que la seule chance que l'on ait de réussir, est d'opérer *le plus tôt possible* pour enlever le néoplasme encore limité au rein. »

Heresco affirme que « pour obtenir d'excellents résultats opératoires immédiats et surtout de bons résultats éloignés, les seuls qui soient à considérer dans la chirurgie du cancer, il faut opérer les néoplasmes rénaux le plus près possible de leur début. »

De même Tuffier, Albarran enseignent les mêmes principes. « Diagnostiquer tôt et opérer aussitôt » tel est le précepte de Forgue (Rapport sur la néphrectomie pour cancer. (*Ass. d'Urolog.* 1902.)

Il faut donc opérer aussitôt le diagnostic porté pour être dans les limites voulues.

Des nombreuses observations que nous avons lues, il nous a semblé cependant que bien souvent, lorsque apparaissait le premier symptôme, la maladie avait déjà dépassé le délai chirurgical. Chez un malade dont parle Brault (*Sem. Méd.* juin 1891) le début de la maladie remontait à cinq semaines et l'autopsie montra que déjà la colonne vertébrale, le psoas, l'aorte et la veine cave étaient envahis par les prolongements cancéreux.

Que faut-il donc entendre par « opérer dès le début ».

Opérer le plus près possible du début, ce n'est pas inter-

venir quand le néoplasme commence à se former, car la chose est matériellement impossible : c'est intervenir avant que le néoplasme n'ait dépassé les limites du territoire lymphatique normal du rein ; c'est-à-dire avant les propagations lointaines par continuité.

Nous avons recherché minutieusement dans l'étude des symptômes de la maladie, la manifestation de cette propagation lointaine devant laquelle doit s'arrêter toute tentative opératoire.

*
* *

L'hématurie dans les néoplasmes a été magistralement étudiée par notre maître M. le Prof. Guyon. C'est le plus ordinairement le premier symptôme en date, le « signal-symptôme ». Mais pour être la première manifestation du néoplasme est-elle pour cela un symptôme précoce ? Autrement dit, suffit-il d'opérer dans les jours qui suivent une première hématurie diagnostiquée néoplasique et rénale pour pouvoir affirmer que l'on est près du début de la maladie.

Malheureusement les faits cliniques prouvent le contraire. L'hématurie est le premier symptôme, mais c'est souvent un symptôme tardif. Le cancer est déjà âgé lorsqu'il saigne, le contraire est l'exception. Tuffier réunit les statistiques de Roberts, de Rayer, de Dickinson et Brodeur et arrive à cette conclusion que 6 fois seulement sur 36 cas où l'hématurie est exactement notée, elle précéda de 2 à 3 ans la tumeur. Depuis longtemps M. le Prof. Guyon insiste sur ces faits. Ce n'est donc pas forcément en se rapprochant de la première hématurie que l'on aura chance d'intervenir avant la propagation à distance.

*
* *

La tumeur. — On est en droit de se demander, si les renseignements que peuvent fournir la tumeur donneront un résultat plus précis.

On a tenté de tirer des preuves de la propagation à distance d'après le volume ou l'immobilité de la tumeur.

Ce n'est pas parce qu'une *tumeur est très volumineuse* qu'elle est forcément adhérente. Sans doute dans ces cas de tumeurs énormes, il y a bien des chances pour que le néoplasme ait crevé la capsule du rein et se soit répandu au dehors. Mais le contraire n'est pas rare : Morestin (*in th.* Heresco) enlève un tumeur grosse comme une tête et pesant 2.800 gr, et qui cependant n'avait contracté aucune adhérence et fut facilement « accouchée ».

Au contraire chez notre malade (obs. n° 1) la tumeur était si peu volumineuse qu'il était impossible de la sentir par la palpation et que le ballotement rénal ne révélait aucune augmentation du volume du rein. Cependant déjà le péritoine pariétal, le pilier du diaphragme étaient infiltrés par la tumeur.

Israël d'ailleurs distingue nettement deux formes de tumeurs rénales : une forme circonscrite et une forme infiltrée. Dans la forme circonscrite, la tumeur occupe d'ordinaire l'un des pôles du rein. Elle fait saillie à sa surface et peut-être sentie facilement dès le début dans une position convenable. Enfin et c'est ce que nous voulons retenir, elle reste longtemps limitée au parenchyme rénal.

Dans la forme infiltrée, au contraire, la tumeur diffuse au travers de la substance rénale, modifiant peu sa forme, sa grandeur, son contour. Elle est à peu près impossible à distinguer de la substance rénale à la vue et au toucher.

« Ces cancers infiltrés ont précisément une tendance par-
« ticulière à se propager au dehors, mais, comme ces métas-
« tases se forment déjà quand la forme et la grandeur du
« rein ne diffèrent pas encore de celles normales, le diag-
« nostic est établi trop tard pour être utilisé ».

Le grand volume de la tumeur n'implique donc pas forcément la propagation à distance. Bien au contraire, pourrait-on conclure de cette division d'Israël : les cancers les plus petits peuvent-être les plus dangereux.

Mais, dira-t-on, la tumeur est mobile, elle doit être libre d'adhérences. En apparence, il semblerait que cet argument fût indiscutable. Cependant il nous a semblé qu'il pouvait y avoir des tumeurs immobiles qui n'étaient point adhérentes et des tumeurs mobilisables qui cependant avaient contracté des connexions avec les plans voisins.

Lorsque la tumeur acquiert des proportions volumineuses et se trouve prise entre la paroi postérieure et la sangle abdominale, elle s'immobilise faute de place et cependant nous avons vu qu'elle pouvait être absolument libre de toute propagation.

La tumeur est mobilisable et cependant adhérente : la mobilisation de la tumeur peut être spontanée, c'est-à-dire suivre les mouvements des organes voisins, du diaphragme en particulier ; ou au contraire provoquée c'est-à-dire recherchée systématiquement par le chirurgien.

Il semblerait qu'une tumeur mobile avec les mouvements du diaphragme fût une tumeur absolument libre. Cependant Forgue fait remarquer que l'abaissement lors de l'inspiration « respiratorische Verschieblichkeit » des allemands, est souvent un signe d'adhérences parfois insurmontables à la voûte diaphragmatique. Guillet dans sa thèse avait déjà insisté sur ce point. Cette opinion ne semble pas pourtant admise d'un accord unanime. Israël, Albarran pensent qu'il y a là une erreur d'interprétation basée sur ce fait que beaucoup de chirurgiens croient le rein immobile dans la fosse lombaire. Le rein est une viscère extrêmement mobile ; ne le voit-on pas du reste au cours de la néphrectomie s'abaisser et remonter à chaque mouvement respiratoire. Qu'il devienne néoplasique, sa mobilité persiste d'autant plus évidente qu'il est plus volumineux. Mais si des adhérences le fixent à la paroi cette mobilité disparaît. D'après Israël et Albarran le rein cancéreux haut placé et immobile est un rein adhérent.

La mobilité provoquée doit être recherchée dans le sens vertical et dans le sens transversal. Lorsque la tumeur a acquis quelque volume et qu'elle reste dans l'hypocondre ou dans

le haut du flanc, la mobilité verticale toujours faible, disparaît bien que la tumeur soit encore circonscrite. En 1888 Guillet écrivait : » Lorsque une tumeur du rein est mobile « dans le sens transversal on peut affirmer qu'elle n'a pas « contracté d'adhérences intimes avec les organes du voisi- « nage. » Cette opinion n'est plus admise aussi absolument à l'heure actuelle. Forgue, dans son rapport au congrés d'urologie de 1902 est loin d'être aussi affirmatif. Le conservation de la mobilité transversale n'implique pas que les néoplasmes n'aient pas diffusé hors de la capsule. La tumeur oscille sur place, ce qui trompe sur sa fixité profonde réelle. La tumeur peut donc être mobile en apparence et pourtant adhérente.

En un mot, le clinicien ne pourra donc affirmer d'après l'analyse du symptôme : tumeur, s'il existe ou non des propagations, si le cancer a dépassé ou non les limites de la capsule.

*
* *

La douleur. — D'après ce qui précède, nous pouvons affirmer qu'il est impossible de savoir si la tumeur est propagée au delà de la capsule du rein, quel que soit le moment de l'hématurie, quelque soit le volume, l'état de fixité ou de mobilité de la tumeur. Cependant il serait du plus haut intérêt pour le chirurgien de restreindre la néphrectomie au cas où cette propagation n'est pas encore faite. Le cancer propagé à distance donnera toujours un résultat déplorable après la néphrectomie ; tardivement, parce que la récidive est certaine, les limites du mal n'ayant pas été dépassées; immédiatement, parce que le chirurgien, s'il veut être complet sera porté à faire des délabrements considérables parfois téméraires et funestes.

Il faut donc absolument intervenir avant la diffusion du néoplasme au delà des limites du rein. Il nous a semblé que *certains caractéres de la douleur* pouvaient faire prévoir cette propagation.

Guillet, dans sa thèse, étudie en détail les caractères de la douleur dans les tumeurs rénales. Elle manque rarement dit-il, « généralement peu vive au début, elle peut plus tard lorsque le néoplasme a acquis un gros volume devenir très intense. » Elle irradie sur le trajet des nerfs du testicule. Les crises apparaissent souvent au moment des hématuries, dont-elles sont un signe précurseur ; elles prennent la forme de coliques néphrétiques.

Tuffier, Chevalier avaient distingué les douleurs qui accompagnent les hématuries, de celles qui se produisent spontanément.

A ce sujet nous avons lu soigneusement un très grand nombre d'observations, nous avons minutieusement noté les constatations faites au cours des opérations et des autopsies. Il nous a semblé que les caractères de la douleur dans le néoplasme rénal sont absolument différents, suivant la cause même qui lui donne naissance. Dans certains cas, ils peuvent permettre d'affirmer la diffusion du néoplasme.

La douleur apparaît au cours d'une hématurie ou au contraire en dehors de toute hémorrhagie rénale.

A. — Pendant les hématuries. — La douleur qui accomgne l'hématurie débute le plus souvent en même temps que se manifestent les premiers signes de l'hémorrhagie. D'autre fois les hématuries durent depuis un ou deux jours sans beaucoup d'intensité, mais brusquement sans cause évidente, la quantité de sang augmente et en même temps apparaît la douleur. Enfin dans quelques cas, beaucoup plus rares, la douleur précède de un, deux, parfois trois jours le début de l'hématurie. Terrillon (Soc. de chir. Mai 1890) cite l'observation d'une femme de 45 ans qui fut prise pendant trois jours de douleurs violentes dans le côté gauche, puis apparurent des hématuries qui ne cessèrent que trois ou quatre jours après. L'opération révéla un carcinome du rein gauche. Voici donc un cas où la douleur précéda de trois jours l'apparition de l'hématurie.

Israël raconte l'histoire d'un jeune boulanger de 21 ans

qui en voulant soulever un sac de 100 k°, ressentit une très vive douleur dans la région rénale gauche. Pendant quelques jours la quantité des urines diminua notablement, puis il eut des hématuries. Il avait un cancer du rein gauche. Les exemples de ce genre ne sont pas absolument rares.

Dans ces conditions, la douleur en général nettement localisée d'un côté ou de l'autre a permis de diagnostiquer le rein malade avant même de recourir à la palpation. Elle irradie sur le trajet de l'uretère, jusque dans le testicule qui peut-être douloureux et rétracté à l'anneau. Elle peut s'accompagner d'envies fréquentes d'uriner, bien que dans quelques cas la quantité d'urine soit notablement diminuée. En somme les caractères de la douleur qui suit, accompagne ou précède l'hématurie sont ceux de la colique néphrétique banale.

Cependant il semble que dans ce cas, la rétraction du testicule à l'anneau soit plus rare. la souffrance moins aiguë, les vomissements alimentaires ou bilieux l'exception. C'est une colique urétérale, mais moins violente que celle des calculeux par exemple, et l'on peut facilement s'en rendre compte si l'on songe à l'agent qui l'occasionne. Ce n'est plus ici un corps dur, parfois anguleux, irrégulier comme dans la lithiase, c'est un caillot sanguin qui s'est formé lentement dans l'uretère ou a été poussé dans ce conduit. Il nous est inutile d'insister ici sur la forme de ces caillots minces et allongés, vermiformes, qui sont éliminés au cours de l'hématurie.

Disons le de suite, la douleur présentant ces caractères d'irradiation vers la vessie, accompagnant une hématurie n'indique nullement la propagation du néoplasme. Elle n'est autre chose que la manifestation d'un uretère révolté contre un contenu anormal.

B. — En dehors des hématuries. — Au cours du cancer du rein la douleur peut se montrer avec d'autres caractères et qui ont une *importance considérable* pour ce qui nous occupe.

La douleur se localise dans la région lombaire, d'abord

d'une façon vague et sans aucun point précis. Parfois, une crise plus aiguë se montre, mais généralement elle est la conséquence d'une hématurie intercurrente. Le plus ordinairement, c'est une douleur sourde, continue, sans grande intensité ; les malades la comparent à une pesanteur, un tiraillement constant dans la région lombaire. Peu à peu son acuité augmente. Elle peut devenir tellement intense que son exagération même devient un motif d'intervention.

Du jour où elle est apparue, elle persiste sans que la marche, la fatigue, la position semble influencer en rien son caractère : *elle est persistante*.

Nous tenons à insister sur ce fait que la douleur persistante et localisée n'a de valeur qu'autant que le cancer ne complique pas une autre affection, comme la ptose rénale, la tuberculose ou la rétention ; car il peut y avoir alors des douleurs qui sont la conséquence de la distension ou de la mobilité anormale.

La douleur reste rarement localisée à la région lombaire ; très rapidement, elle s'accompagne d'irradiations sur le trajet des nerfs qui passent aux confins de la région. Les derniers nerfs intercostaux, les abdomino-génitaux présentent des signes de névralgie rebelle et d'intensité variable D'autre fois, c'est sur le trajet du féméro-cutané que se propagent les douleurs. Plus rarement enfin, il existe des symptômes d'irritation sur le trajet du nerf crural. Nous trouvons dans Israël un bel exemple de ces propagations :

M. K... agée de 60 ans a eu une première hématurie en décembre 1892 — nouvelle hématurie en janvier 1893 — le 5 mai, elle entre à l'hopital extrémement affaiblie. Elle éprouve depuis quelque temps des douleurs dans la région lombaire droite. Depuis six semaines la jambe gauche est engourdie, puis les douleurs irradient dans les deux jambes. Les reins ne sont pas palpables. Il existe à la cuisse gauche une petite tumenr dc métastase, ce qui fait repousser l'intervention. — La malade meurt trois mois après.

A l'autopsie, le rein n'est pas augmenté de volume. Son

extirpation dut être effectuée avec les organes situés au devant de la colonne vertébrale à laquelle le cancer s'est propagé.

Cette observation est intéressante à un double point de vue d'abord, par ces irradiations rares de la douleur sur le trajet du crural ; ensuite parce qu'elle montre que n'était ce noyau de métastase, on serait intervenu, malgré des douleurs persistantes et propagées, sur un rein inopérable puisqu'il avait déjà envahi la paroi postérieure et le rachis.

Grâce à ce symptôme, il nous esr arrivé de pouvoir diagnostiquer l'inopérabilité d'un cancer du rein, et nous avons pu vérifier le fait par nous même (Voir observation III).

Nous avons réuni à la fin ce travail un certain nombre d'observations montrant d'une façon indéniable la co-existence de la propagation néoplasique et de ces douleurs persistantes et parfois propagées.

Nous pensons donc qu'il y a propagation aux parties voisines chaque fois que l'on constate cette douleur persistante, sourde ou vive, propagée sur le trajet des nerfs et en dehors de toute hématurie.

Par conséquent, il existe des cancers du rein qui sont inopérables du jour même où ils sortent du silence. Il en est d'autres, au contraire, qui se manifestent par une hématurie, une tumeur ou un varicocèle avant l'apparition de douleurs persistantes ; ceux-là seuls sont encore limités, par conséquent encore opérables.

*
* *

Nous sommes en droit de conclure qu'il n'existe qu'un symptôme certain de la propagation du cancer au delà du territoire lymphatique normale du rein : la douleur, mais la douleur avec ce caractère spécial, persistance et parfois irradiation sur le trajet des nerfs.

Tant que ce symptôme ne s'est pas présenté, le cancer du rein peut-être dit au début, c'est-à-dire, n'ayant pas dépassé

le délai chirurgical, justifiable enfin d'une opération rationnelle.

Nous verrons plus tard si elle est praticable.

2° — *Propagations ganglionaires,* — L'adénopathie cancéreuse dans les tumeurs rénales peut se révéler de deux façons soit par des signes physiques, soit par des symptômes fonctionnels.

A la vérité, pour que les ganglions néoplastiques manifestent leur existence, aux divers procédés d'exploration, il faut qu'ils soient déjà considérablement augmentés de volume et l'on pourrait dire que lorsqu'il sont persceptibles pour le clinicien, ils sont inopérables pour le chirurgien.

Quand les ganglions ont acquis un volume considérable ou lorsque le sujet est considérablement amaigri, on peut parfois sentir au devant de la colonne vertébrale les masses dures, ligneuses, irrégulières et immobiles qu'ils forment. Mais ces cas sont exceptionnels et c'est le plus ordinairement au cours des récidives qus l'on a noté ces tumeurs médianes dues à la continuation du cancer dans les ganglions.

Est-il besoin d'ajouter que cette simple constatation du volume et de l'immobilité de la masse contre-indique le plus souvent toute tentative d'ablation.

Les symptômes fonctionnels sont des symptômes de compression, quelquefois du côté de la veine cave, le plus souvent du côté des veines spermatiques.

Les troubles de compression du côté de la veine cave sont tout à fait exceptionnels. Le calibre considérable du vaisseau permet de le comprendre. Aussi voit-on rarement citer dans les observations l'œdème des membres inférieurs et la dilatation des veines pariétales. Brault rapporte cependant un bel exemple de ce genre de compression.

Les veines spermatiques peuvent le plus souvent se laisser comprimer. Cette gêne de la circulation veineuse se manifeste alors par l'établissement rapide d'un varicocèle. J. L. Petit avait déjà signalé que dans les tumeurs abdominales, « les glandes lombaires gonflées » peuvent donner lieu au vari-

cocèle, mais c'est à M. le Prof. Guyon que l'on doit la connaissance des relations qui existent entre certains varicocèles et les tumeurs du rein. Bien que Morris ait également insisté en Angleterre sur l'importance de ce symptôme, il semble qu'il n'y ait guère qu'en France que l'on se soit attaché à le rechercher. Les observations étrangères sont à peu près toutes muettes à ce sujet.

Nous n'avons pas l'intention de rappeler les caractères tout spéciaux de ce genre de varicocèle. Parmi les nombreuses observations que nous avons compulsées, nous n'avons jamais trouvé ce symptôme signalé chez l'enfant. Et cependant les tumeurs rénales acquièrent chez eux un développement considérable, le système lymphatique est extrêmement développé. Peut-être faut-il chercher dans le peu de développement des glandes génitales, partant de leur système circulatoire, la raison de cette rareté.

Le varicocèle dans les tumeurs du rein est, dit M. Legueu, toujours ou à peu près, la conséquence de l'adénopathie cancéreuse. Dans un article de la Presse Médicale de 1895, M. Legueu émit pour la première fois cette opinion. Il cite à l'appui de sa thèse, deux cas de varicocèle dû à la compression ganglionnaire.

Nous avons retrouvé dans le bulletin de la Société Anatomique de 1898, une observation de Bacaloglu absolument probante. Il s'agit d'un malade atteint du cancer du rein et d'un double varicocèle. A l'autopsie, on trouva une énorme masse ganglionnaire qui comprimait les vaisseaux au devant de la colonne vertébrale.

Cependant cette opinion est loin d'être admise sans conteste. Sans doute Albarran accorde que dans quelques cas, l'adénopathie peut provoquer le varicocèle, mais c'est l'exception. Le plus ordinairement c'est la tumeur elle-même qui comprime les veines spermatiques.

Heresco se fit au Congrès d'Urologie de 1898 le défenseur de cette opinion. Il base son argumentation sur deux ordres de faits : 1° ; Il y a des cas de ganglions sans varicocèle ; 2°.

Des cas de varicocèle sans compression ganglionnaire-

Heresco donne comme exemple d'adénopathie sans varicocèle un cas de Berard et un autre de Lanzenberg. Malheureusement ces faits ont trait à des enfants et nous avons vu que chez eux le varicocèle était l'exception. Au contraire les cas d'Albarran, de Pierre Delbet sont convaincants. Nous avons trouvé dans la thèse même d'Heresco 4 cas d'adénopathie considérable sans varicocèle (obs. n° 3 — n° 83 — n° 127 — n° 144 .)

Quant aux faits relatifs au second groupe, varicocèle sans compression ganglionnaire, Heresco donne un cas de Ledentu et l'observation ne parle pas de ganglions, peut-être n'y a-t-on pas regardé. Mais les cas de ce genre ne manquent point ; Brodeur (th. 1886 — Obs. 86) Chevalier (th. 1891 — Obs. 21) Bonnet (Ann. de Med. et de Pharm. de Marseille 1893).

Enfin M. Albarran a bien voulu nous confier trois observations inédites montrant nettement la compression veineuse par la tumeur.

1er cas. — Grosse tumeur rénale gauche — Varicocèle consécutif — Néphrectomie — Disparition du varicocèle dans la journée — A l'autopsie pas de ganglion dégénéré.

2e cas. — Tumeur rénale — Varicocèle volumineux — Néphrectomie — Pas de ganglion — Disparition du varicocèle.

3e cas. — Tumeur rénale gauche — Varicocèle développé en 6 mois — Néphrectomie — Disparition du varicocèle qui ne se reproduit pas.

Ces cas sont analogues à celui de Morestin cité par Heresco.

Il parait évident d'après ces faits que le varicocèle puisse être la conséquence de la compression directe par la tumeur comme elle peut être la conséquence de la compression par les ganglions. Il est bien probable aussi que sa pathogénie est plus complexe encore. Comment expliquer par l'une ou l'autre de ces théories les cas comme celui que relate Israël : Tumeur petite — Pas de ganglion signalé et cependant varicocèle volumineux.

Si la compression était la seule cause du varicocèle, il devrait bien quelque fois paraitre après la néphrectomie, au moins du coté gauche ; car si la ligature du pédicule n'intéresse pas toujours l'embouchure des spermatiques, la thrombose consécutive doit considérablement gêner la circulation de ces veines.

Le varicocèle est bien réellement un symptôme de cancer du rein et non de tumeur lombaire. Jamais nous n'avons vu ce signe mentionné dans les uro-néphroses, les pyo-néphroses si volumineuses soient elles. Varicocèle et tumeur du rein permettent d'affirmer la nature cancéreuse.

Il y a là un rapport de cause à effet évident. Comme la compression ne peut en donner la raison toujours, c'est dans la nature même de la tumeur qu'il faut chercher l'explication.

Or tous les chirurgiens insistent sur la dilatation considérable des veines capsulaires péri-rénales. Cette vascularisation est parfois telle que la néphrectomie a pu devenir impossible et M. le Prof. Guyon nous a signalé un cas où ces veines saignaient avec une telle abondance qu'il dût arrêter l'opération.

Cet arc veineux péri-rénal se jette d'une part dans la rénale par la veine capsulaire surrénale, mais d'autre part il aboutit dans les veines spermatiques elles-mêmes.

Est-il surprenant que ces collatérales en quadruplant de dimension augmentent le volume des spermatiques? Quand les affluents débordent, il n'est pas étonnant que la fleuve grossisse.

Nous ne pouvons apporter de preuves évidentes à l'appui de cette idée, ce n'est là qu'une hypothèse susceptible par conséquent d'objections nombreuses. Sans vouloir y attacher une importance exagérée, remarquons cependant que la disparition du varicocèle après la néphrectomie, s'expliquerait fort bien puisque l'intervention a supprimé en grande partie ce réseau péri rénal dilaté.

Étude clinique de la toxemie cancéreuse.

D'après ce qui précède, on peut voir que la néphrectomie a été suivie bien souvent de récidive parce que le chirurgien se contentant d'enlever le rein cancéreux, laissait dans la plaie, les ganglions, la capsule adipeuse et la surrénale déjà envahis microscopiquement.

Souvent aussi faute d'avoir tenu compte de la toxémie cancéreuse la néphrectomie a donné lieu à des insuccès le plus souvent immédiats, et quelquefois tardifs.

Contrairement aux autres cancers, celui du rein produit certainement sur l'organisme en général et spécialement sur les émonctoires ordinaires des modifications toutes spéciales.

La réaction générale snr l'organisme, la cachexie se manifeste plus tardivement que dans la plupart des cancers. Les cas ne sont pas rares où les malades peuvent continuer à vivre pendant 2, 3, 4 exceptionnellement 8 et 15 ans même avec un cancer qu'ils semblent parfaitement tolérer. N'est-on pas frappé de voir souvent ces malades gros, vigoureux quoique la tumeur ait acquis déjà des dimensions énormes. Aussi certains auteurs devant ce contraste avaient-ils voulu faire des tumeurs rénales un néoplasme différent du cancer des autres glandes.

Parfois cependant la cachexie est le premier symptôme de la néoplasie rénale. Rayer avait déjà reconnu une forme latente du cancer du rein où la cachexie est le seul symptôme. Mais ces faits sont la très grande exception. Nous trouvons dans la thèse de Guillet une communication de M. le Prof. Guyon fort intéressante à ce sujet : « Le 19 octobre est venu à ma consultation un malade présentant un amaigrissement considérable. Ce malade n'avait jamais eu aucun symptôme rénal. En recherchant une douleur abdominale, je découvris

une tumeur du rein. » Un malade de Fereol était soigné comme albuminurique, alors qu'il portait une tumeur rénale. Lorsque le cancer du rein s'accompagne d'une cachexie avancée, l'accord des chirurgiens est unanime. Mieux vaut n'y pas toucher, Le malade ne résisterait pas au schock opératoire.

Il est évident que le cancer empoisonne lentement et c'est faute d'avoir tenu compte des lésions qu'il produit sur les organes essentiels que bien des malades sont morts de schock opératoire après des opérations sans incident.

Les cellules cancéreuses secrètent et déversent constamment dans l'organisme les toxines, produits de leur activité vitale. Peut-être, sont-elles d'une virulence variable suivant la nature même du néoplasme. Le cancer est une véritable glande à sécrétion interne, dit M. Albarran.

Le rein chargé d'éliminer ces toxines se laisse plus ou moins toucher, le cœur, le foie même subissent le contre-coup.

Les lésions du côté du rein commencent à être parfaitement connues. Il n'est pas ordinaire de voir le cancer des autres organes réagir aussi vivement sur l'épithélium rénal. Lindemann, Nefedieff (*Ann. Institut Pasteur 1900-1901*) Castaigne et Ratheri ont montré que la substance rénale rendue pulpeuse ou l'extrait de cette substance était toxique pour le rein des animaux de même espèce. Pourquoi en serait-il autrement des tissus déviés de leur évolution normale et qui possèdent en plus toute la toxicité due à leur morphologie nouvelle. Peut-être faut-il voir là l'explication de ces lésions si marquées du rein supposé sain dans l'épithélioma rénal.

Déjà Israël, sans en indiquer la portée, avait signalé ces lésions de néphrite qui accompagnent le cancer du rein, même du côté supposé sain. C'est à M. Albarran que nous devons une connaissance exacte de ces lésions et de leurs conséquences.

En 1895, M. Albarran avait déjà attiré l'attention sur la néphrite diffuse qu'il avait constatée dans le rein malade et

dans le rein opposé. De nouveaux faits sont venus confirmer les premiers. Il peut exister dans le rein supposé sain des lésions de néphrite diffuse à prédominence épithéliale marquée avec nécrose des cellules, des tubes contournés et par place des zones de scléroce plus ou moins avancée.

Cliniquement ces lésions se manifestent par l'insuffisance de l'élimination du rein. Chez 4 malades de M. Albarran la quantité d'urée secrétée était de 10 gr. 80 — 8 gr. 92 — 9 gr. — 8 gr. 12. Et l'on constata une diminution semblable pour les autres sels.

Le rein non cancéreux élimine une quantité d'albumine plus ou moins grande. Enfin l'examen histologique révèle la présence de cylindres épithéliaux, hyalins ou granuleux.

Le passage continuel de toxines à travers le rein non cancéreux finit tôt ou tard par y développer des lésions d'intensité variable. Et cela est si vrai que parfois après la néphrectomie, le rein laissé semble recouvrer son fonctionnement normal, l'albumine disparait, l'élimination se fait mieux. La néphrectomie a donc bien supprimé le foyer toxique.

A la vérité, ces lésions du rein supposé sain ne sont pas absolument constantes, les observations que nous publions le prouvent suffisamment. Mais il faut en connaître la possibilité et même une fois constatée, il faut encore savoir en apprécier l'étendue.

Si une lésion profonde rend l'opération nuisible, il est utile de se souvenir que la suppression du cancer peut guérir une lésion légère. Cette amélioration ne se constate pas dès le lendemain de l'opération. Peu à peu le taux de l'urée augmente, l'albumine diminue et au bout de deux à trois mois seulement, l'élimination devient normale.

L'intoxication cancéreuse fait encore sentir son action d'une façon souvent marquée sur le muscle cardiaque. Des lésions de sclérose s'établissent lentement dans son épaisseur. Israël avait déjà constaté ces faits. Sur 8 malades qu'il a perdus après la néphrectomie, 5 avaient des lésions de myocardite scléreuse. Aussi le grand chirurgien allemand signale-

t-il les dangers du chloroforme chez ces malades. M. Albarran insiste également sur ces faits et au Congrès d'Uriologie de 1902, il fut le premier chez nous à appeler l'attention sur ces lésions de myocardite qui laissent le cœur prêt à toutes les défaillances.

Avant de pratiquer la néphrectomie, si séduisant que paraisse l'état local, il est indispensable de vérifier l'état du cœur. Il faudra se méfier des sujets an cœur gros, dont la pointe est sentie dans l'aisselle, dont le soulèvement précordial est violent alors que le pouls reste faible. Il faudra également étudier longuement l'état du pouls. Quand il est inégal, irrégulier, arythmique, quand il dénote des accès de tachicardie transitoire, il importe d'être circonspect et si l'on intervient dans ces conditions, il n'y aura pas lieu de s'étonner de la mort prochaine par schock opératoire, comme on dit.

Après une néphrectomie facile, très simple, sans recherche des ganglions, sans ablation de la capsule, comme cela se fait ordinairement, ces malades restent dans un état d'affaissement, de lypothimie ; puis brusquement dans la soirée, ils meurent alors qu on s'y attendait le moins. Et l'on se demande vainement à quoi peut-être due une fin si imprévue, l'au.opsie même ne le dirait pas, si l'étude histologique du cœur et du rein ne venait donner la solution du problème.

CHAPITRE III

Technique de la néphectomie avec ablation des ganglions, de la capsule adipeuse et de la capsule surrénale.

Le cancer du rein à sa période chirurgicale envahit la capsule adipeuse, la surrénale très souvent, les ganglions tributaires, L'anatomie normale nous a montré que ceux-ci occupaient un territoire très profondément situé et aussi très étendu. Il faudra les enlever depuis le tronc cœliaque jusqu'au voisinage de la bifurcation aortique. Il faudra enlever la capsule adipeuse entière, la surrénale et les voies lymphatiques qui gagnent les ganglions.

Dans ces conditions seulement, la néphrectomie sera complète et l'on pourra peut-être penser à la guérison.

Ainsi entendue, l'intervention paraît devoir présenter des difficultés insurmontables et occasionner des délabrements effrayants. A la vérité, cela n'est pas, et en combinant, comme nous le dirons plus loin, la position du malade et le tracé de l'incision, les difficultés se trouvent considérablement aplanies.

Pour pratiquer la néphrectomie, deux positions sont ordinairement données au malade suivant que l'on accepte telle ou telle voie. Il est couché sur le dos lorsque l'on fait la néphrectomie transpéritonéale, il est couché sur le côté, lorsque l'on veut aborder le rein par la voie lombaire.

La position dorsale présente à nos yeux cet avantage qu

le chirurgien travaille sur un plan dur et résistant formé par la paroi de l'abdomen. Mais dans cette situation le bord inférieur de la cage thoracique descend bas, surplombant entièrement la fosse lombaire. L'accès du pôle supérieur de la tumeur, l'accès des ganglions lymphatiques supérieurs seront des plus difficiles. Enfin, il nous a paru qu'il était impossible d'enlever en même temps que le rein, ce long méso dans lequel se trouvent contenues les voies lymphatiques qui gagnent les ganglions lombaires.

La position latérale est de beaucoup la plus employée. Quelques chirurgiens même couchent le malade presque sur le ventre de façon à exposer largement la région lombaire.

Cette position a évidemment de très grands avantages, elle permet d'aborder le rein directement dans sa loge sans avoir besoin de traverser la cavité péritonéale.

Le coussin que l'on place sous le flanc force la colonne lombaire à s'incurver et par conséquent fait bailler l'espace costo-iliaque. Le champ opératoire se trouve ainsi augmenté. D'après des mensurations que nous avons faites sur le sujet vivant nous avons constaté que la distance costo-iliaque qui en moyenne présente une hauteur de 10 centim. sur la ligne axillaire arrivait à 12 centim. lorsque la colonne lombaire était convenablemént incurvée.

Cependant la position latérale n'est pas sans quelques inconvénients. La position est difficile à conserver, il faut plusieurs aides pour maintenir le malade sur le côté. Bien souvent au cours de l'intervention, que les aides se fatiguent ou qu'ils se laissent distraire, il faut replacer l'opéré qui tombe soit en avant soit en arrière.

Le chloroforme est difficile à administrer dans cette situation, la tête est fortement tournée, la figure à demi cachée. Le malade respire mal parce que le thorax est toujours plus ou moins comprimé. Nous nous sommes souvent dit en administrant le chloroforme que si dans cette position, il nous arrivait une alerte (ce qui est toujours à prévoir) nous serions fort en peine pour venir au secours du malade.

Le chirurgien opère dans un puits, les coudes en l'air, il lui est difficile d'arriver au fond de sa plaie. D'autre part il agit sur des organes qui ont constamment tendance à fuir, ne reposant sur aucun plan solide. Nous croyons qu'il est impossible dans cette situation d'aborder les ganglions.

Enfin il nous a semblé que la position latérale et l'incurvation de la colonne lombaire augmentait l'écartement costo-iliaque sur la ligne auxiliaire seule, la partie antérieure du rebord costal ne s'éloigne nullement de l'épine illiaque antéro supérieure.

Nous avons donc cherché à avoir une position stable dans laquelle le chloroforme put être donné facilemet et qui permit d'enlever du même coup, comme pour le sein, capsule, rein, lymphatiques et ganglions, en ayant le plus grand écart costo-iliaque possible. (*fig*. 6).

Nous nous sommes servis d'un billot étroit et haut de 12 c/m environ. Nous l'avons placé en travers sous la colonne lombaire et de telle façon que le flanc du côté opposé au rein opéré débordât largement et portât à faux. Le sujet était ainsi fortement cambré en arrière et légèrement incliné sur le côté sain. Pour rendre cette situation stable, nous avons mis le membre inférieur opposé au côté malade en abduction légère, la jambe en flexion à angle droit sur la cuisse, le genou et la face externe de la jambe reposant largement sur le plan du lit.

Dans cette situation « dorso-latérale cambrée » la tête du sujet repose sur la nuque : le chloroforme pourra donc être facilement donné.

Grâce à la double inflexion donnée à la colonne vertébrale, on obtient le maximum d'espace pour aborder la fosse lombaire.

En effet, la colonne décrit une courbe latérale qui écarte fortement le bassin des dernières côtes sur la ligne axiliaire. D'autre part la colonne fait une courbe très prononcée à concavité postérieure; la distance de l'épine iliaque antéro-supérieure au rebord costal est de ce fait considérablement augmentée.

Dans cette position, enfin, on pourra assez facilement aborder les ganglions lombaires.

*
* *

Suivant la classification de Le Dentu, (*Revue de Chirurgie 1887*) nous diviserons les incisions pratiquées dans la néphrectomie en incisions verticales, transversales, courbes et combinées.

Nous n'avons pas la prétention de faire la critique des divers procédés opératoires pratiqués jusqu'alors. Nous les avons successivement employés sur le cadavre dans l'idée d'atteindre les ganglions et nous nous contentons de noter les quelques réflexions que nous avons pu nous faire.

L'incision verticale lombaire permet d'aborder facilement la tumeur quand elle est petite ; mais on ne peut par cette voie espérer trouver les ganglions.

L'incision verticale antérieure a l'inconvénient faible, sans doute, de traverser le péritoine. D'autre part on ne peut que difficilement aborder les ganglions de l'extrémité supérieure de la chaîne. Enfin il faut dissosier forcément la capsule adipeuse et risquer par conséquent de semer le cancer dans la plaie.

On pourrait faire à l'incision transversale les mêmes reproches qu'aux précédentes. Sans doute, elle peut être portée très en avant et permettre de dégager facilement la tumeur, mais il faut se souvenir que la chaîne ganglionnaire est allongée de haut en bas. Cette incision ne pourra jamais donner assez de jour dans ce sens.

Le plus ordinairement en cas de néoplasme du rein, ce sont les incisions obliques ou combinées que l'on emploie. Par les incisions seulement obliques, telles que les pratique Czerny, la brèche est en large, l'accès du rein facile, quand le malade est dans la position latérale. Mais nous avons constaté qu'il est difficile d'aborder l'extrémité supérieure de la tumeur et les ganglions haut placés de la chaîne latéro-aortique.

Les incisions curvilignes ou combinées sont évidemment celles qui donnent le plus de jour. Cependant quand elles sont postérieures, le bénéfice est peu appréciable. Au contraire lorsqu'elles sont antérieures, on peut facilement arriver jusque sur la colonne vertébrale.

C'est partant de ce principe que Thorton avait imaginé son incision courbe latérale qu'il intitulait lui-même « l'incision de l'avenir. »

Nous nous sommes dit qu'il nous fallait avoir par une même incision : la tumeur, la capsule adipeuse, les ganglions depuis la première lombaire jusqu'à la quatrième, enfin les voies lymphatiques qui du rein gagnent ces ganglions.

Nous avons pratiqué (le sujet étant dans la position dorso-latérale cambrée que nous avons décrite) une incision partant un peu en dedans de l'épine iliaque antéro-supérieure. Celle-ci se porte en arrière et un peu en haut jusqu'au niveau de l'épine iliaque puis brusquement se redresse et va se diriger vers le bord antérieur de l'aisselle. Pour obtenir du jour par en haut, nous avons remonté notre incision jusqu'au niveau du rebord costal. Puis à ce moment nous l'avons prolongé en avant en suivant le bord inférieur du thorax sur une longueur de 5 à 6 centimètres.

Fig. 6. — Position du malade. Tracé de l'incision

Si la tumeur est très volumineuse, il peut y avoir avantage à remonter jusqu'au dessus des dernières côtes qui peuvent être sectionnées et reclinées fortement avec le lambeau.

L'incision va en profondeur jusqu'au péritoine exclusivement. Il faut être prudent, car à ce niveau le péritoine est

mince et s'accolle directement à la face profonde du transverse.

Décollement du rein de la paroi postérieure. — Le péritoine est alors avec le doigt décollé de la paroi postérieure de l'abdomen de dehors en dedans et d'une extrémité à

Fig. 7. — Le rein decollé de la paroi postérieure et du péritoine. On voit le méso étendu du rein à la veine cave. La veine récline la paroi antérieure de l'abdomen. A droite de la figure, la créte iliaque. A gauche, la dernière côte.

l'autre de la plaie. On pousse le décollement le plus loin possible, relevant en avant tout le paquet intestinal enveloppé dans le sac péritonéal.

On poursuit le décollement dans la fosse lombaire en ra-

sant la paroi postérieure de l'abdomen. Le carré des lombes, le psoas, le pilier du diaphragme apparaissent. Cela se fait très facilement et très rapidement. Le rein reste collé à la face profonde du péritoine et est relevé avec lui. Il est entouré de son atmosphère adipeuse et la loge fibreuse périrénale enveloppe le tout.

Décollement du rein de la face profonde du péritoine. — Sur le bord convexe du rein, on pratique une incision intéressant seulement la loge fibreuse périrénale. c'est-à-dire le fascia du Zuckerkandl. On peut alors centinuer le décollement à la main, mais il faut raser la face profonde du péritoine pour avoir toute la capsule adipeuse en même temps que le rein.

L'uretère se décolle à son tour et si l'on a eu bien soin de rester contre la face profonde du péritoine, on isole ce méso-conjonctif mince dont nous avons parlé en étudiant les lymphatiques et dans l'épaisseur duquel se trouvent compris tous les vaisseaux lymphatiques qui vont du rein aux ganglions lombaires. (*Fig. 3*).

Comme en arrière, le décollement en avant doit être poursuivi jusqu'au niveau de la colonne.

Ainsi le rein est isolé, entouré de sa capsule adipeuse, il tient encore à la colonne par son méso dans lequel se trouve son pédicule vasculaire (*Fig. 7*).

Israël pratique d'une façon systématique l'énucléation de la capsule adipeuse, mais après avoir enlevé la tumeur : « L'é-
« nucléation du rein à l'aide des doigts constitue le premier
« temps de l'opération. Suit l'ablation du rein. Ce n'est
« qu'après l'enlèvement de l'organe que je procède à l'extir-
« pation complète et très minutieuse de la capsule adipeuse,
« qui assez souvent renferme les germes de la tumeur.

Surtout si cette dernière s'est propagée au dehors de la capsule propre.

Ce temps doit devenir aussi typique pour l'opération des tumeurs rénales malignes que l'est déjà le nettoyage du creux de l'aisselle dans le cancer du sein. »

M. Albarran a également insisté sur la nécessité qu'il y avait d'enlever l'atmosphère périrénale.

Nos examens histologiques viennent pleinement à l'appui de cette thèse.

Comme la capsule adipeuse est très souvent cancéreuse, nous pensons qu'il y a avantage à ne point la dissocier; car on risque de semer dans la plaie le néoplasme. Mieux vaut l'enlever en masse en la laissant adhérente au rein. Cette manœuvre ne nous a paru possible qu'en abordant la tumeur par son bord externe, c'est-à-dire par l'incision que nous avons tracée.

Pédicule et ganglions. — Si le néoplasme est volumineux, on peut alors lier le pédicule, l'enlever et procéder ensuite à l'ablation des ganglions.

Si le rein n'est pas trop développé, on enlève, comme dans le néoplasme du sein, le cancer, les voies lymphatiques et les ganglions du même coup.

Le pédicule est traité comme à l'ordinaire.

Le plus souvent la capsule surrénale vient en même temps que la tumeur, mais il est bon de s'en assurer: car elle peut rester adhérente au diaphragme à la face inférieure duquel il faudra dans ce cas aller la chercher.

Il est plus facile de procéder à l'ablation des ganglions du haut en bas. Un écarteur très large est placé dans l'angle supérieur de l'incision et relève très fortement en haut et en dedans le lambeau et le paquet viscéral.

On voit alors très nettement : du côté gauche, le tronc cœliaque, l'artère spermatique, la mésentérique inférieure naissant de la face antérieure de l'aorte. On pourra à la sonde cannelée décoller la chaîne ganglionnaire sur toute sa hauteur.

A droite, le foie semble devoir gêner considérablement dans cette recherche. Il n'en est rien et l'on pourra toujours arriver à le récliner avec le sac péritonéal.

D'autre part, la dissection des ganglions est beaucoup plus pénible, parce qu'ils reposent sur la veine cave inférieure

dont la paroi mince est peu résistante, pourra être blessée au cours de l'opération.

Il faut également se souvenir que de ce côté, en arriére de la veine cave et contre le pilier du diaphragme, existe un petit groupe ganglionnaire auquel le cancer a pu se propager.

Au premier abord, l'ablation des ganglions semble une tentative folle et impossible. Ils sont trop profondément situés, trop difficiles à atteindre et de plus leurs connexions intimes avec les gros vaisseaux augmentent encore la difficulté de leur extirpation.

On ne manquera pas de nous opposer que certains chirurgiens eurent des accidents terribles par blessure de la veine cave au cours de la néphrectomie.

Helferich lia la veine cave déchirée et son malade mourut deux jours après. Grohe, en enlevant des ganglions sur la veine cave, fit un trou dans sa paroi et le malade mourut 24 heures après. Kuster enleva un morceau de la veine cave et perdit son opéré. Mais à côté de ces cas malheureux, nous pourrions en citer d'autres assez nombreux où la ligature de la veine cave ne fut suivie d'aucun accident.

Albarran dût laisser une pince à demeure sur l'origine de la veine rénale. Max Schede sutura 2 centimètres de veine cave. Zœge von Manteufel en réséqua un lambeau de 9 centimètres de long sur deux de large. Houzel, Heresco firent des ligatures totales. Aucun accident, pas même d'œdème des jambes, ne se produisit.

Incontestablement, il y a des cas où l'ablation des ganglions est risquée et malgré ces cas heureux, il serait téméraire de vouloir enlever quand même des ganglions adhérents aux vaisseaux. Mais au contraire quand les ganglions sont seulement hypertrophiés et non adhérents, il devient indispensable de les enlever.

Nous trouvons dans le livre d'Israël, l'observation d'un malade chez lequel une incision en T fut pratiquée et par laquelle, on put extirper un volumineux sarcome du rein

droit et avec lui « les ganglions qui longeaient la veine cave et la veine rénale ». Lorsque l'observation fut publiée l'intervention datait de cinq ans sans récidive.

Albarran chez un malade disséqua les ganglions précaves depuis le hile jusqu'au détroit supérieur. Deux autres fois encore, il put enlever les ganglions du segment inférieur sous-pédiculaire de la chaine latéro-aortique gauche.

La dissection et l'ablation des ganglions sur le trajet des gros vaisseaux prévertébraux est donc une intervention qui a déjà été tentée, par conséquent elle est possible. Mais les chirurgiens y ont été amenés par le hasard des circonstances opératoires. Il est nécessaire qu'elle soit pratiquée de parti pris. Nous avons essayé sur le cadavre à peu près toutes les incisions qui ont été proposées pour aborder le rein. Aucune ne nous donné le même jour, les mêmes satisfactions que celle que nous venons de décrire. Par ce procédé, nous sommes, toujours et facilement, arrivés sur la région vasculaire et les ganglions lymphatiques. Sans doute, cette intervention se pratique sans difficulté sur le cadavre, restait à savoir si elle était possible sur le vivant. Grâce à la bienveillance de deux de nos maîtres : M. le professeur agrégé Legueu et M. Picqué, nous avons pu nous assurer qu'il était aussi aisé d'aborder les ganglions au cours d'une intervention chirurgicale que par l'expérimentation sur le cadavre.

Nous avons pu pratiquer cette opération pour la première fois à l'hôpital Necker avec l'aide de M. Legueu Il s'agissait d'une tumeur du rein gauche dont les dimensions égalaient celles d'une tête d'enfant (Obs. I). La capsule adipeuse était sillonnée de veines très nombreuses et si volumineuses que le diamètre de certaines atteignait la grosseur du petit doigt. En décollant la tumeur en arrière de la paroi postérieure, en avant du péritoine et des viscères, pas une de ces veines ne fut rompue, puisque le décollement se fit entièrement en dehors de la capsule adipeuse. Bien certainement, si nous avions dû dilacérer la graisse périrénale pour aborder le rein lui même, une hémorrhagie considérable aurait

accompagné l'ouverture de ces gros vaisseaux. Peut-être même aurait-elle contraint à abandonner l'opération comme cela est arrivé quelquefois. Dans le fond de la plaie, on voyait sur toute sa longueur l'aorte abdominale et nous pûmes nous assurer qu'il n'existait le long du vaisseau que deux ganglions un peu augmentés de volume et qui d'ailleurs à l'examen histologique n'étaient pas cancéreux.

Le 6 novembre 1903, nous présentions cette pièce à la Société Anatomique et M. le professeur Cornil, qui présidait, étonné de voir dans la même masse la capsule adipeuse entourant le rein et les ganglions juxta-aortiques, nous demanda si la tumeur que nous apportions était bien le résultat d'une opération ou une pièce d'autopsie.

Une seconde fois, nous avons fait la même opération avec notre maître M. Picqué, au Pavillon de chirurgie de l'Asile Clinique (Obs. II). Cette fois, la tumeur était à droite et nous avons constaté que la présence du foie ne gênait nullement. La tumeur était si volumineuse que nous dûmes l'enlever avant de pouvoir aller au fond de la plaie à la recherche des ganglions. Il nous fut alors possible de disséquer à la sonde cannelée une chaîne ganglionnaire de 5 ganglions collés au flanc de la veine cave inférieure.

Dans ces conditions, nous semble-t-il, l'intervention est aussi complète que possible, étant donné bien entendu que le cancer n'ait pas dépassé les limites de la capsule adipeuse. La tumeur, l'atmosphère graisseuse, les ganglions et les voies lymphatiques qui s'y rendent sont enlevés du même coup.

Il n'y a pas de raison pour que le cancer du rein soit traité autrement que celui de la langue, du sein, ou de l'estomac par exemple.

Peut-être qu'alors, chez un malade dont le cœur et le rein sain sont satisfaisants, lorsque tout le territoire d'envahissement précoce aura été enlevé, sera-t-on en droit d'espérer une survie durable ou même la guérison pour qui espère encore en la chirurgie du cancer.

OBSERVATIONS

OBSERVATION I (Personnelle)

W... Jean, employé de commerce, âgé de 53 ans, rentre à l'hôpital Necker, dans le service de M. le prof. Guyon le 22 septembre 1903.

Depuis un an, il a eu plusieurs hématuries et c'est pour cette raison qu'il vient consulter.

La première hématurie apparut au mois d'août 1902, un soir qu'il rentrait de promenade. Il fut pris ce jour-là, de douleurs assez vives partant de la région lombaire gauche et irradiant vers la vessie. Dans la soirée, il pisse un petit caillot « gros comme un haricot ».

Le lendemain dans la matinée, il a une hématurie totale et abondante. Dans l'après-midi, les mictions redevinrent claires. Depuis ce moment et pendant une période de trois à quatre semaines, il pissa alternativement clair et sanglant sans que rien pût faire prévoir l'hématurie. Toujours l'hématurie était totale.

Au mois d'août 1903, il consulte M. le prof. Guyon. Quelques jours après, il fait une nouvelle hématurie totale, sans cause appréciable et qui dure un jour et demi environ. Depuis le sang n'a pas reparu.

Depuis à peine deux mois, il se plaint de ressentir une vague pesanteur dans la région lombaire gauche, mais sans irradiation et légèrement exagérée par la fatigue et surtout la marche.

Il a remarqué, il y a à peu près, deux ans, la présence d'un varicocèle à gauche absolument indolore, mais dont l'accroissement rapide et considérable à fini par l'inquiéter.

Son état général est bon, à peine s'il a un peu maigri ces temps derniers. L'appétit est toujours excellent, et pourtant, il remarque qu'il se fatigue plus vite quand il travaille. Il est normalement d'une bonne santé et ne signale qu'un emphysème pulmonaire contracté, dit-il, à la suite d'une grippe grave, il y a 10 ans. Depuis ce moment, il tousse et crache abondamment surtout l'hiver et par les temps humides.

A l'examen, on trouve dans la région lombaire du côté gauche, une tumeur assez volumineuse, haut située dans le flanc et ne débordant que très peu le rebord costal. On sent facilement le pôle inférieur du rein qui est abaissé, mais cette extrêmité inférieure ne semble pas augmentée de volume.

Dans la position d'Israël, la tumeur tombe vers la ligne médiane

et est beaucoup plus facilement sentie. Elle présente alors à peu près le volume d'une tête d'enfant. Elle est dure, irrégulière et bosselée. La palpation n'en est pas douloureuse. A chaque mouvement respiratoire, on sent la tumeur monter et descendre dans la fosse lombaire. On peut facilement la mobiliser dans le sens transversal.

La peau et la forme de la région lombaire ne présentent aucune modification.

La matité que donne la tumeur à la percussion est peu étendue sur la ligne axillaire. Elle commence à la hauteur de la neuvième côte et descend jusqu'à la crête iliaque. Dans le sens transversal, la matité est encore moins étendue : Elle va de la ligne axillaire moyenne à la ligne verticale passant par le mamelon.

Au niveau des bourses, on trouve un varicocèle volumineux et qui semble s'être développé surtout au dépend des veines de la queue de l'épididyme, du côté gauche. Du même côté, la vaginale contient une certaine quantité de liquide sans tension, véritable hydrocèle vaginale flasque. On ne trouve pas de ganglion hypertrophié dans le creux susclaviculaire gauche. On peut palper l'aorte lombaire qui bat sous le doigt, on ne sent pas à ce niveau de masse ganglionnaire.

La vessie est normale. Le canal uréthral également. On ne trouve rien à la palpation du rein droit.

Poumons : emphysème généralisé.
Cœur : dédoublement du premier bruit — régulier.
Foie : normal.

Examen chimique de l'urine totale :

Quantité :	2300 grammes en 24 h.
Aspect :	légèrement troublé.
Couleurs :	jaune pâle.
Odeur :	sus generis.
Réaction :	alcaline.
Densite :	1008.
Urée :	7.10 au litre — 16.25 en 24 h.
Chlorures :	5.20 — — — 11.95 — —
Phosphates :	0.69 — — — 1.59 — —
Albumine :	traces
Glycose :	néant.

Pigments biliaires en petite quantité.

La division des urines fut pratiquée au moyen de l'appareil du Dr Cathelin et donna.

Rein gauche	*Rein droit*
Urée — 6.40	urée — 8.60.
Chlorures — 3.10	chlorures — 4.50.

L'opération fut décidée et pratiquée le 10 octobre 1903 suivant le procédé que nous avons décrit.

Opérateurs : M. Legueu et Grégoire.

Le malade est couché sur un coussin débordant à peine la colonne vertébrale du côté droit : ce qui cambre la région lombaire et incline le tronc du côté sain. — La tête de l'opéré repose sur la nuque ; ce qui permet l'administration facile du chloroforme. — La jambe droite est fléchie à angle droit sur la cuisse et repose sur la table par toute sa face externe. L'autre jambe est allongée.

Incision sur la ligne axilaire antérieure allant de l'épine iliaque antéro-supérieure au rebord costal. En bas, elle est prolongée vers la ligne médiane sur une longueur de 4 centimètres environ. En haut, on la prolonge de 5 à 6 centimètres suivant le rebord costal. Ce qui fait une sorte de lambeau. dont la base est tournée du côté de la ligne médiane. La paroi est incisée jusqu'au péritoine exclusivement.

2e *temps*. — Le péritoine est décollé de la paroi postérieure ; on décolle ensuite et de même, le rein et tout ce qui repose sur la région lombaire. On aperçoit ainsi successivement le carré des lombes, puis le psoas, puis le côté gauche de l'aorte et la colonne.

Ce décollement se fait très facilement. Il n'existe aucune trace d'adhérence.

3e *temps*. — Le feuillet rétro-rénal de Zukerkandl est incisé sur le bord convexe de la tumeur relevée en avant et en dedans avec le lambeau pariétal et le péritoine, dont on voit très nettement le cul-de-sac de réflexion. Ce décollement du rein de la face postérieure du péritoine se fait aussi sans difficulté. Dans une fausse manœuvre, le p éritoine se trouve ouvert; un surget au catgut est mis aussitôt sur l'orifice et le décollement est dès lors achevé sans incident. Il est poursuivi jusqu'à l'aorte que l'on voit dans le fond de la plaie sur toute sa longueur.

Le pôle supérieur du rein tient assez fortement. En tirant sur la tumeur, on amène presque à la plaie le diaphragme auquel adhère la capsule surrénale. Celle-ci est libérée d'un ou deux coups de ciseaux sur sa gaîne conjonctive, de sorte qu'elle est enlevée en même temps que la tumeur du rein et dans la même masse.

Pendant tout ce temps. on est resté en dehors de la capsule adipeuse qui reste adhérente à la tumeur. La graisse périrénale est abondante, scléreuse, sillonnée de veines grosses comme des

saphènes et qui ne sont pas blessées, de sorte que jusqu'ici, il n'y a eu aucun écoulement de sang.

4e temps. — Le pédicule rénal est sous les yeux et il est très facile de le charger sur une aiguille de Deschamps et d'en faire la ligature. L'uretère est liée très bas au niveau du détroit supérieur, de même que les vaisseaux spermatiques.

On peut constater que sur le côté gauche de l'aorte n'existe aucun ganglion augmenté de volume. Néanmoins, on enlève ceux de l'on voit et on les met de côté pour en faire l'examen histologique. La brèche laissée par l'énucléation de la tumeur est drainée par deux mèches. La paroi musculaire et la peau sont suturées. Pansement.

Le lendemain, 11 octobre. Le malade va bien. Pas de vomissements, pas de maux de tête. On est obligé de le sonder. 1.000 gr. d'urine dès le premier jour. Température 37°5.

Dans les jours qui suivirent le malade continua à aller bien, la quantité d'urine oscillait entre 1.200 et 1.400 gr. d'urine.

Le 21 octobre. — Légère ascension thermique 38°3, le malade tousse un peu. Pouls 110, un peu de dyspnée, on trouve quelques râles de bronchite disséminés dans les deux poumons. Ventouses sèches.

Le 23 octobre. — Température 37°2. Le malade va bien. Bon facies, bon état général. Langue humide. 1.200 gr. d'urine.

Le 10 novembre. — Le malade se plaint d'avoir mal à l'œil droit. La conjonctive est adématiée, rouge intense.

Le 15 novembre, — La conjonctivité est devenue purulente. La paupière énorme. Le malade souffre beaucoup.

20 novembre. — Le Dr Chaillous, assistant d'ophtalmologie à Lariboisière est consulté, il craint un phlegmon d'œil et une phlébite de la veine ophtalmique.

26 novembre. — Ouverture du phlegmon de l'œil. État général précaire. Pas de température 37°6. Pouls rapide. Dès ce moment l'état général devint rapidement grave. Des abcès métastatiques se formèrent au niveau de la jambe droite et le malade succomba dans le coma le 4 décembre 1903.

Examen de la tumeur. — La tumeur présente le volume d'une tête d'enfant, La capsule adipeuse l'entoure entièrement. Il existe dans son épaisseur des veines dilatées d'un volume considérable.

Il en est qui atteignent le diamètre de la veine axillaire ou de la sous-clavière. Dans l'une des veines du hile, on trouve un bourgeon néoplasique du volume d'une noisette environ. Les artères sont également augmentées de volume. La tumeur elle-même occupe

le pôle inférieur du rein. Le pôle supérieur paraît sain. La capsule surrénale est resté sur le pôle supérieur de la tumeur. Elle présente un noyau néoplasique du volume d'une noix, caché dans son épaisseur. On ne sent pas à la palpation de noyau néoplasique dans la capsule adipeuse. Il n'existe pas de ganglion au niveau du hile. A la coupe, le néoplasme occupe toute la partie inférieure du rein. Le pôle supérieure reste indemne. L'examen histologique du néoplasme montre que l'on se trouve en présence d'un néoplasme à cellules claires. L'examen histologique de deux ganglions, ne dénote aucune infiltration cancéreuse.

OBSERVATION II (Personnelle)

L'histoire clinique de cette observation a été rédigée d'après les renseignements qu'a bien voulu nous fournir notre maître M. Picqué.

L... âgé de 63 ans, est pris dans la nuit du 12 mai d'une hématurie abondante pour laquelle M. Picqué est appelé au plus vite.

Déjà en 1902, le malade avait eu une première hématurie, celle-ci avait commencé le soir, alors que le malade rentrait chez lui après une journée très fatiguante. Cette hémorrhagie se produisit absolument sans douleur. Il constata que dès les premières gouttes, il y avait du sang dans ses urines. A deux mictions suivantes, L... constata encore la présence de sang, mais en moins grande quantité. Un médecin consulté l'engagea à faire une saison à Évian.

Jusqu'en mai 1904, le malade ne ressentit aucun symptôme. Il reprit ses occupations, très actives d'ailleurs, en rentrant d'Evian. Son état général continua à être excellent. Ses urines étaient normales.

Le 12 mai 1904, dans la nuit, nouvelle hématurie totale, abondante, avec caillots dans le fond du vase. Cette hématurie était formée de sang presque pur. Dans la journée, nouvelle hématurie considérable. Le malade est considérablement anémié et pris de syncope par deux fois dans la journée.

Devant la gravité de cette hémorrhagie, une opération s'impose d'urgence, sans que l'on ait eu le temps de pratiquer l'examen comparatif des urines par la séparation ou le *cathétérisme uréteral*.

L'examen de l'urine totale après filtration donne :

Urée.....— 14 gr. par litre
Chlorures..— 9. 50 —
Phosphates.— 3. 60 —

La quantité d'urine ne peut être appréciée étant donnée l'abondance de l'hémorrhagie.

Malgré l'obésité du sujet, on trouve dans la région lombaire du côté droit, une tumeur dure, irrégulière, présentant le contact lombaire et le ballottement rénal. Cette tumeur présente à peu près le volume d'une tête d'enfant, elle touche au flanc et arrive presque à la ligne médiane en dedans, en bas elle descend jusqu'à la crête iliaque.

Opération le 14 mai 1904.— M. Picqué nous demanda de venir l'assister dans cette intervention et consentit à ce que nous pratiquâmes le procédé que nous décrivons.

Le malade est un sujet d'apparence vigoureuse fortement obèse. — Un billot est placé sous sa région lombaire de façon à exposer largement son flanc droit. Dans cette position dorso-latérale cambrée, le malade malgré son obésité considérable, respire sans aucune difficulté pendant toute la durée de l'opération.

Sur la ligne axilaire antérieure, depuis le rebord costal jusqu'à la crête iliaque, une incision descend recourbée en avant à ses deux extrémités sur une longueur de 3 centimètres environ. La peau et les muscles sont sectionnés jusqu'au péritoine exclusivement. En rasant la paroi abdominale postérieure, on décolle tout ce qui se trouve au devant d'elle. Le muscle carré des lombes, puis le psoas apparaîssent successivement absolument à nu. La tumeur est portée en avant. Elle est du volume d'une petite tête d'enfant, irrégulièrement bosselée. La graisse périrénale est fortement adhérente à la tumeur, présentant à peu près les caractères de la fibro-lipomatose. Il n'existe que de rares veinules dans son épaisseur. Nous avons pu nous assurer que le malade ne présentait pas de varicocèle de ce côté.

La réflexion du péritoine se fait au niveau du point le plus saillant du bord convexe de la tumeur, Un peu en arrière, de cette ligne de réflexion, un léger coup de bistouri permet de décoller le péritoine et les viscères abdominaux de la face antérieure de la tumeur. Ce décollement peut facilement être poussé jusqu'au devant de la veine cave inférieure. A ce moment, on voit parfaitement s'étendant du rein à la colonne vertébrale, une sorte de méso fortement infiltré de graisse, dans lequel se trouve le pédicule vasculaire du rein.

Le volume de la tumeur gênant dans les explorations profondes, on passe à ce moment un fil au dessous de l'artère et de la veine rénale après l'avoir chargé sur l'aiguille courbe et mousse. La tumeur est détachée et enlevée. On enlève avec elle la surrénale qui reste collée à son pôle supérieur.

Dès ce moment, on a un jour considérable dans la région pro-

fonde, on voit sur toute la hauteur la veine cave inférieure et il nous est possible de désigner à la sonde cannelée une chaîne de cinq ganglions légèrement augmentés de volume qui se trouvent collés au flanc droit de la veine. L'examen histologique de ces ganglions fut pratiqué et ne décela aucune trace de généralisation cancéreuse.

L'opération terminée, on laisse retomber dans le fond de la plaie le péritoine et les organes qu'il contient. Les plans de la paroi sont suturés après avoir placé un drain dans l'angle inférieur de l'incision.

15 *mai.* — Le malade a souffert dans la nuit, son pansement est taché de sang. Il y a eu une très légère hémorrhagie produite par un vaisseau de la paroi.

600 grammes d'urine depuis la veille.

16 *mai.* — État général bon. Le malade ne souffre plus. Et se trouve bien. — Temp. 37.4. — Pouls 90.

18 *mai.* — Le pansement est changé. — Rien du côte de la plaie qui est en parfait état. Le drain est retiré.

800 grammes d'urine. Le malade se plaint de quelques maux de tête.

20 *mai.* — Céphalée continue, quelques nausées dans la nuit.

800 grammes d'urine, 14 grammes d'urée par litre.

21 *mai.* — Céphalée, vomissements, 200 grammes d'urine. — Dyspnée légère.

Pansement : rien du côté de la plaie, le ventre est souple.

22 *mai.* — Syncope dans la nuit. — A 4 heures du soir le malade meurt subitement sans prononcer une parole.

OBSERVATION III (Personnelle)

Douleurs continues et irradiées : Incision exploratrice. Cancer inopérable

Jean X... valet de chambre, âgé de 63 ans, entre à l'hôpital de Péronne au mois de janvier 1904, pour des douleurs dans la région épigastrique.

Il y a six mois environ, le malade commença à maigrir et à perdre les forces et l'appétit. Il devint pâle et déjà les téguments prirent une teinte jaunâtre. Mais encore à cette époque, il ne se plaignait d'aucune douleur.

Ce n'est que deux mois plus tard, qu'il éprouva des douleurs au niveau de l'estomac. L'inappétence devint absolue, la souffrance était très vive dans la région épigastrique et s'accompagnait par-

fois, mais à de rares intervalles, de vomissements qui ont toujours été alimentaires. C'est à ce moment qu'il se décide à aller consulter le docteur André, de Péronne. Celui-ci ne trouvant aucune tumeur palpable, pensa à un néoplasme de l'estomac.

En novembre 1903, spontanément, sans aucune cause appréciable, le malade en rentrant chez lui un soir, fait une hématurie totale et abondante. Dans le fond du vase, il constate la présence de caillots vermiformes, de la longueur du doigt. Le docteur Mariau de Péronne voit le malade et son attention étant du fait de cette hématurie attirée vers le rein, il trouve dans la région lombaire gauche une tumeur assez volumineuse..

Depuis la fin d'octobre le malade éprouve des douleurs spontanées, sourdes mais assez vives et continues dans la région lombaire gauche. Elles sont exagérées par la pression au point qu'il ne peut plus serrer son pantalon. Enfin ces douleurs irradient en ceinture jusque vers le pli de l'aine.

Actuellement, cet homme se trouve dans un état d'amaigrissement très prononcé. Il ne mange plus et présente la teinte jaunâtre des néoplasiques.

Dans la région lombaire et le flanc gauche, on constate l'existence d'une voussure assez considérable. La peau à ce niveau est tendue, et depuis quelques semaines seulement, paraît-il, serait apparu le réseau de veines collatérales dilatées qui sillonnent la région.

A la palpation, la tumeur paraît volumineuse comme une tête d'adulte. Elle est immobile dans le flanc qu'elle remplit. Son volume rend la manœuvre de ballottement impossible. Elle est irrégulière, bosselée, d'une dureté ligneuse. La pression en avant est indolore ; au contraire la pression en arrière réveille une douleur assez vive. Si l'on essaye de la mobiliser dans le sens vertical, on n'obtient aucun déplacement, dans le sens transversal on peut arriver à la déplacer très légèrement vers la ligne médiane. Les mouvements respiratoires enfin ne semblent nullement influencer sa situation.

A la percussion, dans le sens vertical et sur la ligne axillaire, on trouve que la matité s'étend de la 7e côte à trois travers de doigts de la crête iliaque. Dans le sens transversal, la matité va de la colonne lombaire à deux travers de doigt de la ligne médiane.

On ne trouve aucun ganglion lombaire ou sus-claviculaire.

Dans la moitié gauche du scrotum, existe un varicocèle léger, dont le malade ne connaissait même pas l'existence.

La quantité d'urine est normale : 1500 à 1600 gr. en 24 heures.

L'examen chimique des urines donne 9 gr. d'urée par litre et 10 gr. de chlorures.

Nous avons eu l'occasion de voir ce malade en février 1904, à l'hôpital de Péronne ou il était soigné. En raison des douleurs irradiées et continues qu'il présentait, nous pensâmes que son néoplasme avait dépassé la capsule adipeuse et se trouvait par conséquent inopérable.

Cependant cet homme qui souffrait sans répit, réclamait à grand cris une intervention et comme d'autre part nous n'osions pas affirmer d'une façon absolue que cette tumeur n'était plus du ressort de la chirurgie, l'opération fut décidée.

Elle eut lieu le 14 février 1904, à l'hôpital de Péronne, Le rein apparut volumineux. Il adhérait en arrière à la paroi postérieure de l'abdomen, mais ces adhérences purent être rompues sans de trop grandes difficultés.

En avant l'adhérence était complète et solide : le colon descendant, des anses grêles, de l'épiploon s'y fixaient si fortement qu'il fut impossible de les détacher. Des veines considérables allaient d'ailleurs de la tumeur aux organes adhérents et donnèrent lieu à un écoulement de sang assez abondant pendant les manœuvres qui furent tentées.

Vers la ligne médiane, on peut arriver à sentir une masse ganglionnaire considérable, se perdant du côté opposé de la colonne vertébrale.

Devant l'impossibilité absolue ou l'on se trouve de faire une ablation totale du néoplasme, on renonce à l'intervention.

Le docteur Mariau a eu l'obligeance de nous faire parvenir dans la suite la note suivante : « Le malade est mort 11 jours après l'opération, dans le marasme, avec une diarrhée incoercible. Il n'y a pas d'autre symptôme à vous signaler qu'une suppression des douleurs à peu près complète. Les reins fonctionnèrent d'une façon satisfaisante : un litre et demi environ en 24 heures. Il a eu de la fièvre les deux derniers jours, mais pas du tout après l'opération. L'autopsie n'a pu être faite, sa veuve s'y étant fomellement opposée. »

OBSERVATION IV (Personnelle)

Le nommé Émile C... âgé de 56 ans, marchand de vins entre le 15 octobre 1902, salle Velpeau dans le service de M. le professeur Guyon.

Il ne sait rien de ses antécédents héréditaires.

Antécédents personnels. En 1870 le malade contracta des dou-

leurs rhumatismales dont il s'est ressenti à peu près tous les hivers depuis cette époque.

Il s'enrhume très facilement et ses rhumes sont interminables. Il tousse toujours un peu mais n'a pas maigri, n'a jamais eu d'hémoptysie ni aucun symptôme de tuberculose.

Le 2 mai 1902, il fut pris de douleurs extrêmement vives dans la région lombaire gauche ; ces douleurs irradiaient vers la vessie et le testicule du même côté. Dans la soirée, il eut une hématurie abondante et élimina des caillots irréguliers, volumineux sans aucune forme caractéristique. Cette hématurie fut la seule et s'arrêta brusquement.

Le malade se coucha et resta pendant vingt-huit jours au lit, mangeant peu, souffrant de l'estomac et dans un état général précaire. Depuis ce moment il commença dit-il, à ressentir quelques douleurs légères dans la région lombaire gauche. Peu à peu son état général s'améliora les douleurs diminuèrent et il reprit ses occupations. Depuis quelque temps les douleurs ont augmenté à nouveau et se sentant toujours faible il entre à l'hôpital.

État actuel : Le malade est amaigri, pâle. Il se plaint de n'avoir aucun appétit et de sentir ses forces l'abandonner.

En outre il éprouve dans la région lombaire gauche des douleurs *peu vives mais sourdes et continues*. Celles-ci irradient en ceinture vers l'ombilic. Il n'existe pas de propagations douloureuses vers l'omoplate ni vers les membres inférieurs.

A l'examen, le rein du côté gauche est difficilement perceptible ; on le sent cependant par le ballotement rénal très légèrement augmenté de volume et débordant de 2 ou 3 travers de doigt au-dessous du rebord costal. L'exploration réveille de ce côté une douleur assez vive. On ne constate aucune sensibilité sur le trajet de l'uretère gauche.

Le rein du côté droit peut être atteint par la palpation et l'on arrive à saisir son extrémité inférieure abaissée mais non augmentée de volume et absolument indolore. Pas de douleurs sur le trajet de l'uretère droit.

Le canal, la vessie sont absolument normaux. Du côté gauche on constate dans les bourses un varicocèle peu prononcé, surtout visible dans la position debout. Mais le malade dit l'avoir constaté dès sa jeunesse; il affirme cependant que depuis quelques mois, il a ressenti une douleur légère et continue de ce côté.

Le lendemain de son entrée et peut être à la suite des explorations nombreuses dont il a été l'objet, le malade urine un peu de sang. Ces urines sont uniformément teintées et très légèrement troubles, en petite abondance (1 litre).

Examen chimique de l'urine totale

Urée..... 14,70
Chlorure..... 7
Acide phospho..... 1,40
Glucose..... 0
Densité..... 1015
Odeur..... forte
Réaction..... alcaline

Il n'y a pas à tenir compte de cette réaction alcaline car les urines examinées dataient de 24 heures. On trouva une petite quantité d'albumine 0,10.

Un examen cystoscopique fut pratiqué et montra une vessie normale des orifices urétéraux sans aucune lésion et présentant leurs dimensions ordinaires.

M. Cathelin pratiqua avec son appareil spécial une séparation des urines mais l'état de nervosisme du malade, et son affaiblissement empêchent de prolonger cette division et par conséquent de recueillir une quantité suffisante pour faire un examen chimique détaillé de l'urine de chacun des reins. On put cependant remarquer ;

à droite..... Urine légèrement sanglante
à gauche..... Urine absolument claire.

Opération le 25 octobre,— c'est-à-dire six mois après la première hématurie, mais après des douleurs persistantes et irradiées. (Opérateur: M. Legueu.)

Incision partant de la douzième côte (qui est courte) à l'épine iliaque antéro supérieure et la dépassant même de quelques centimètres. Le péritoine est décollé de la paroi.

Le rein qu'on ne sentait pas à la palpation bimanuelle d'une façon nette, quelle que fût la position donnée au malade apparaît irrégulier et augmenté de volume ; la face antérieure de son extrémité supérieure est bosselée et du côté du hile une masse assez volumineuse vient faire saillie dans la profondeur de la plaie. L'ensemble de la tumeur présente à peu près le volume d'une petite noix de coco.

Le rein est d'abord dégagé, péniblement du reste, de sa capsule. Une partie du parenchyme se déchire au niveau du pôle supérieur de la tumeur. Un clamp est placé sur le pélicule. On procède alors à l'ablation de la capsule morceau par morceau. Ce temps de l'opération est assez pénible et occasionne dans la profondeur une hémorrhagie abondante mais facilement arrêtée.

Le pédicule rénal apparaît alors très nettement infiltré de néo-

plasme; on met une pince plus près de l'aorte et l'on résèque le plus près possible de ce vaisseau. On voit la veine spermatique qui vient, gonflée et tendue s'aboucher dans la veine rénale mais elle ne paraît pas manifestement comprimée; le varicocèle était du reste de date ancienne. Malgré la difficulté due au siège de l'incision, malgré l'absence du jour dans la profondeur. on tente alors la recherche des ganglions latéro-aortiques gauches. Le péritoine est décollé jusqu'au devant de la colonne vertébrale.

La main de l'aide maintient avec difficulté le paquet des anses intestinales refoulé en dedans. On ne constate pas de ganglions volumineux sur le trajet de l'aorte. Un petit ganglion est enlevé sur la face antérieure de ce vaisseau et examiné histologiquement.

La cavité opératoire est hémostasiée, tamponnée. Les plans profonds, la peau sont suturés.

Le lendemain, le malade se trouve bien, il parle volontiers, l'état général paraît bon. Le soir à 6 heures, brusquement au moment où l'on voulait lui donner à boire, le malade ferme les yeux, Sans un soubresaut, sans un cri, il meurt sans avoir proféré une parole.

Autopsie : Le péritoine et les ganglions du mésentère sont normaux. Le paquet intestinal est enlevé en bloc. La loge opératoire est légèrement infiltrée de sang.

A la partie supérieure il reste du néoplasme qui infiltre le pilier diaphragmatique. La capsule surrénale légèrement augmentée de volume adhére au péritoine et à *la coupe on distingue dans son épaisseur un noyau néoplasique qui avait passé inaperçu* au cours de l'opération bien qu'il eut le volume d'une noix environ.

Le hile du rein enlevé est envahi par le néoplasme qui englobe en même temps que la veine rénale la veine spermatique. Le calibre de celle-ci n'est cependant pas diminué et le varicocèle léger du reste que présentait depuis quelques années était évidemment un varicocèle idiopathique.

Depuis le tronc cœliaque jusqu'à la bifurcation aortique, des ganglions légèrement augmentés de volume avaient été laissés le long du flanc gauche de l'aorte. Ils n'étaient nullement adhérents aux vaisseaux et furent très facilement enlevés au cours de l'autopsie. L'examen histologique de plusieurs d'entre eux a été fait et sera noté plus loin.

Il n'existait pas de ganglion au niveau du *hile rénal*. Sur la face antérieure de la veine cave, on trouve aussi quelques gros ganglions, mais qui macroscopiquement du moins ne paraissaient pas envahis par le néoplasme.

Le rein du côté opposé semblait normal de même que le reste de l'appareil urinaire.

Le canal thoracique ne présentait aucune induration, il était mince, plat comme d'habitude. Il n'existait pas de ganglions thoraciques. A l'examen macroscopique, on ne trouva rien du côté de la plèvre, du poumon, et du cœur.

Examen de la pièce : Le néoplasme a envahi toute l'extrémité supérieure du rein et débordé du côté du hile dans les tissus avoisinants. Le pôle inférieur paraît sain.

Examen histologique de la partie néoplasiée : Epithélioma à cellules claires.

Examen de la partie en apparence saine : néphrite épithéliale intense. — Néphrite interstitielle légère.

Examen du rein opposé pris à l'autopsie : néphrite épithéliale assez marquée.

Examen histologique des ganglions latéro-aortiques gauches augmentés de volume : lésions inflammatoires, pas de propagations néoplasiques.

Examen histologique des ganglions précaves : lésions inflammatoires. — On ne trouve pas de néoplasme.

OBSERVATION V (Personnelle)

Le nommé Emille L... âgé de 47 ans, employé entre le 18 mars 1902, salle Velpeau dans le service de M. le Prof. Guyon.

Ce malade ressentit pour la première fois au mois de décembre 1901 une douleur dans la région du rein droit.

Cette douleur survint sans cause apparente insidieusement et *n'a jamais cessé complètement depuis*. C'est le plus ordinairement une *sensation sourde et pénible* dans le flanc, irradiant vers le bas ventre et jusqu'à la vessie. La pression l'augmente un peu au point qu'il dût desserer ses vêtements, de même la marche l'accentue légèrement. Cependant de temps à autre des crises plus douloureuses se montraient, mais jamais assez intense pour l'obliger à garder le lit.

Le 1e· janvier 1902 le malade remarqua pour la première fois que ses urines étaient teintées de sang. L'hématurie apparaissait dès le début de la miction jusqu'à la fin ; celle-ci survint sans cause apparente et ne parut pas avoir été causée ni par la marche ni par la fatigue.

Depuis cette époque, il pisse du sang fréquement avec des intervalles de trois à quatre jours entre chaque hématurie. On ne trouve dans son histoire aucun antécédent bacillaire : il a eu une

pneumonie il y a 6 ans. Il n'a jamais remarqué dans ses urines ni sable ni gravier.

Actuellement le malade paraît en bonne santé. L'état général est satisfaisant, il n'a pas maigri, cependant depuis quelques mois, il dit avoir perdu l'appétit.

L'examen de l'appareil génito-urinaire montre que le canal est libre. La vessie a une contractilité normale et une capacité de 300 gr. On ne provoque pas le saignement au lavage. Les urines sont rouges non purulentes, les mictions sont faciles, non douloureuses, seulement un peu fréquentes : cinq à six fois le jour et trois fois la nuit.

Les reins ne sont pas senti. Les testicules et les épididymes ne présentent rien d'amormal. Il n'y a point de varicocèle. On ne trouve rien du côté du cœur, ni du côté des poumons.

M. Pasteau pratiqua une cystoscopie et montra une éjaculation de sang sortant par l'uretère droit.

Examen chimique des urines

Quantité. . . .	3 litres en 24 h.
Aspect.	Légèrement trouble
Couleur	jaune pâle
Odeur.	forte
Réaction. . . .	acide
Densité	1004
Urée.	3 gr. 10 par litre 9, 30 en 24 H.
Chlorure. . . .	2 40 » » 7, 20 » »
Acide phosph. .	0 30 » » 0, 90 » »
Albumine . . .	traces
Pigments biliaires	0
Urobiline . . .	0

On fit l'épreuve du bleu de méthylène qui montra une élimination à peu près normale.

Le 2 Avril 1902, on fit l'opération. On pratiqua une incision partant de l'angle costo-iliaque jusqu'à l'épine iliaque antéro-supérieure. Le rein est haut placé, il est difficile à atteindre et l'on constate qu'il est très légèrement augmenté de volume. *La décortication en est pénible, le colon descendant adhère fortement à sa face antérieure.* On fait une néphrectomie sous-capsulaire. Une ligature est placée sur le pédicule et chacun des vaisseaux lié à nouveau séparément.

La cavité est drainée au moyen de deux tubes; des mèches sont placées dans leur intervalle. Pansement.

Les suites opératoires furent très simples, le malade n'eut pas de fièvre, mais on remarqua une diminution considérable de la quantité d'urine. Le lendemain de l'opération il n'urine que 65 gr. de liquide. Le surlendemain et le jour suivant la quantité d'urine monte à 95 gr. Ce n'est que le cinquième jour que l'élimination se fait en quantité suffisante : 1125 gr.

Le 3 mai 1902 le malade sort.

Le 24 juillet 1902 le malade est revenu en bon état. Facies un peu pâle.

Le 24 décembre 1902 le malade revient. L'état général est resté bon. Il est un peu affaibli mais continue cependant ses occupations.

Dans le flanc droit on constate une masse énorme, du volume d'une tête d'enfant, peu douloureuse à l'exploration.

Le malade garde ses douleurs en ceinture mais un peu moins violentes.

Examen histologique de la tumeur : Epithéliome.

OBSERVATION VI (inédite)

Cancer du rein droit — Néphrectomie transpéritonéale

Joseph F... âgé de 45 ans, papetier, entre le 30 octobre 1901 salle Velpeau.

Vient consulter pour une grosseur à l'abdomen et parce qu'il a pissé du sang.

Antécédents urinaires : chaude-pisse en 1879 guérie sans complications. Aucun autre antécédent, pas de signe de lithiase.

En 1890, le malade a eu pour la première fois des hématuries spontanées, totales, survenant à toutes les mictions pendant une journée, sans s'accompagner de la moindre douleur. Pendant toute cette période les mictions étaient fréquentes mais non douloureuses. Puis les mictions redevinrent normales et pendant deux ans le malade n'éprouva aucun symptôme.

En 1892, Le malade fut pris brusquement pendant son travail d'une douleur localisée à la région rénale droite sans irradiations le long du trajet de l'urétère, ni du côté de la cuisse ou du testicule. Pas de vomissements mais besoins impérieux d'uriner sans pouvoir les satisfaire. Uu médecin consulté diagnostiqua une colique néphrétique et ordonna un bain chaud qui calma sa douleur et provoqua la miction.

Les urines émises après la colique néphrétique gardèrent leur

aspect normal pendant vingt-quatre heures sans la moindre trace de sang ni de caillots.

Le lendemain hématurie spontanée, totale, sans la moindre douleur. Les premières mictions sanglantes contenaient quelques caillots dont le malade ne peut pas préciser la forme. Ces hématuries durèrent comme les premières, vingt-quatre heures et se montraient à toutes les mictions qui étaient fréquentes et impérieuses.

A la suite de cette seconde crise d'hématuries le malade est soumis à une cure à l'eau de Contrexéville. Depuis les urines devinrent légèrement troubles, quoique les mictions fussent restées normales.

En 1894.— Nouvelle colique néphrétique droite présentant les mêmes caractères que la première, mais qui a duré quatre heures et qui a été calmée par une piqûre de morphine.

Comme à la suite de la première colique, les urines ne sont devenues sanglantes que vingt-quatre heures après la cessation de la douleur. Ce furent des hématuries totales sans douleurs, influencées par le mouvement ou par le repos. Elles durèrent comme les deux premières vingt-quatre heures et se montrèrent à toutes les mictions qui étaient fréquentes et impérieuses. Le malade ne remarqua pas de caillots de forme allongée.

De 1894 à 1898.—Le malade continue à se bien porter sans présenter aucun trouble du côté de la miction et sans que son attention soit le moins du monde attirée du côté de ses reins.

En 1898.— Troisième colique néphrétique séparée par deux mictions normales d'une quatrième crise d'hématuries présentant les mêmes caractères que les précédentes et qui a duré également vingt-quatre heures.

De 1898 à Mai 1901.— Rien de marquant; urines troubles.

De Mai à Août 1901.— Hématurie totale spontanée survenant à toutes les mictions sans être influencée ni par le mouvement ni par le repos, sans la moindre douleur. Mictions fréquentes impérieuses mais non douloureuses, polyurie, pas de caillots.

Ce saignement prolongé affaiblit le malade qui maigrit et perd ses forces; mais tout en dépérissant, il avait remarqué que son ventre grossissait, ce qui l'oblige «à garder la ceinture de son pantalon déboutonnée».

A partir du mois de Juillet, le malade éprouve une douleur dans le flanc droit. Cette douleur profonde et continue s'exagère par la marche et la fatigue et se calme par le repos.

4 Août.— Un médecin consulté trouve une petite tumeur de la

grosseur d'une noix, au dire du malade, dans la région rénale droite. Cette tumeur était mobile dans tous les sens. Traitement : eaux de Contrexéville et dragées d'ergotine.

Les hématuries qui duraient depuis le mois de Mai prirent fin le 6 Août, mais la petite tumeur constatée à ce moment là, augmenta rapidement de volume pour acquérir dans l'espace de trois mois, le volume qu'elle présente actuellement.

Depuis que la tumeur a pris ce développement, le malade a cessé tout travail, car les douleurs continues sont exagérées par la marche, la station debout prolongée et même par les mouvements respiratoires et par le décubitus latéral gauche. D'autre part, l'état général décline en ce moment et le malade a beaucoup maigri. Cependant l'appétit est conservé.

A. — H. — Père mort d'un néoplasme gastrique à l'âge de 76 ans.

Mère agée de 75 ans bien portante. Un frère mort à 22 ans d'une fluxion de poitrine. Six frères et sœurs bien portants.

Examen du malade.— Homme de constitution robuste mais très amaigri et de teint jaunâtre. Le malade étant couché sur le dos et découvert : L'attention est attirée par une déformation de l'abdomen dont la paroi antérieure est soulevée et déformée dans la presque totalité de sa moitié droite. Les téguments sont normaux, il n'y a pas de développement anormal des veines sous-cutanées.

La palpation fait découvrir une grosse tumeur intra-abdominale siégeant dans la région du flanc droit, allongée à grand axe oblique de haut en bas et de dehors en dedans. Son extrémité inférieure atteint la fosse iliaque droite contre la colonne lombaire, son extrémité supérieure se perd sous le rebord costal. Par son bord interne, elle dépasse la ligne médiane dans la portion sous-ombilicale, son bord externe s'appuie sur la paroi du flanc droit. Peu mobile de haut en bas avec les mouvements respiratoires, la tumeur se déplace facilement dans le sens latéral avec les changements de position du malade, dépassant franchement la ligne médiane dans le décubitus latéral gauche.

La paltation profonde fait constater que la surface de la tumeur est bosselée, dure et un peu douloureuse à la pression. Vers son bord interne, on trouve un point rénitent presque fluctuant.

La double palpation lombo-abdominale permet de constater que la tumeur présente le contact lombaire, malgré son développement abdominal ; pas de ballottement rénal, seulement transmission en masse entre les deux mains.

A la percution : petite zône de sonorité à la partie inféro-inter-

ne de la face antérieure de la tumeur; bande sonore la séparant de la matité hépatique.

Le reste de l'appareil urinaire est normal ; le testicule droit est en ectopie inguinale, pas de varicocèle appréciable, pas d'œdème des membres inférieurs. Testicule gauche normal. — Foie et rate présentant leur volume normal. — Rien à noter du côté de l'appareil respiratoire. — Les fonctions digestives s'accomplissent d'une façon régulière.

4 Novembre. — Examen chimique des urines

Quantité.	2 litres en 24 heures					
Aspect	trouble					
Couleur.	Jaune rouge					
Odeur	Normale					
Réaction	Alcaline					
Densité	1011					
Urée	9.10	par	litre,	18.20	en	24 heures
Chlorures	8	»	»	16	»	»
Acide phosph. . . .	0,85	»	»	1,70	»	»
Albnmine	5,50	»	»	11	»	»
Glucose.	pas					

9 *Novembre* 1901. — L'épreuve du bleu de méthylène indique une élumination assez bonne.

Néphrectomie transpéritonéale

10 *Novembre* 1901. — Le malade a vomi une seule fois, il se plaint depuis l'opération d'une douleur assez intense à la base droite du thorax qui s'éxagère par les mouvements respiratoires. Pas de sommeil. Urine 500 c. c. Température 37°, le soir 37°4.

Le pansement n'est pas mouillé.

11 *Novembre.* — Bon état général, le malade se plaint toujours de la douleur à la base du thorax, quoique elle soit moins forte qu'hier.

Urines 755 c. c. Température : matin 36°8, le soir 37°4. — Le pansement est changé, les compresses profondes sont à peine humides. On change les mèches de la cavité.

12 *Novembre.* — On refait le pansement et on retire le drain. — Urines 950 c. c. Température : matin 36°8, le soir 37°6.

13 *Novembre.* — Le malade a souffert de coliques pendant toute la nuit, pas de selles depuis cinq jours. Lavement avec selles abondantes.

14 *Novembre.* — Le malade va bien, mais n'a pas dormi.

Urines 650 c. c. Température 37°5.

15 *Novembre.* — Plaie très bonne, léger suintement séreux Température : matin 36°8, le soir 37°2 Urines 650 c. c. pansement.

16 *Novembre.* — Urine 1200 c. c. Température 36°8.

20 *Novembre.* — On retire les fils, la plaie est en très bon état.

21 *au* 30 *Novembre.* — Les urines varient entre deux litres et 2 litres 1/2. La plaie persiste seulement sous la forme d'un petit trajet. Le reste de la paroi est souple, la palpation de l'abdomen ne fait découvrir nulle part d'induration.

Le 1er *décembre* 1901. — Le malade quitte le service il reviendra se faire panser tous les deux jours.

Depuis l'opération l'état général s'est complètement transformé, l'appétit est excellent, les forces sont revenues.

Au moment de sa sortie, l'examen des urines montre 0,45 d'albumine par litre.

Examen histologique de la tumeur : Epithelioma cylindrique du bassinet.

Examen histologique des ganglions : Métastase cancéreuse.

OBSERVATION VII (inédite)

Néoplasme rénal gauche. — Néphrectomie.

Baptiste A... âgé de 45 ans, garcon marchand de vins, entre le 2 novembre 1901 salle Velpeau.

Entre à l'hopital pour hématurie,

Le 22 *Février* 1901. — Première hématurie dans l'après midi survenue sans cause apparente, quatre heures après le malade eu une miction non sanglante. Ensuite pendant deux ou trois jours le malade eut constamment des mictions sanglantes, puis le malade pissa comme auparavant. Cette hématurie ne fut pas accompagnée de phénomènes douloureux sauf un point légèrement douloureux dans la face iliaque droite sans irradiations.

En juin — Nouvelle période hématurique précédée d'une période de huit à dix jours pendant laquelle le malade pissait plus fréquemment et plus abondamment, les urines étaient claires.

22 *au* 23 *juin* — Le malade est pris d'un pissement de sang sans cause apparente durant trois jours.

26 *octobre* — Nouvelle crise hématurique. Le jeudi le malade pisse du sang, le vendredi de même avec quelques caillots déterminant des crises douloureuses avec point douloureux initial au niveau du rein gauche, irradiant le long de l'urétère au niveau de la région pubienne et de l'aîne. Le samedi, continue à pisser du

sang. Le dimanche crise très violente, l'urine rendue est épaisse, filante, rouge ressemblant à du sang pur avec des caillots abondants longs de 3 à 4 c/m du diamètre d'un gros fil de laine.

Lundi, mardi, mercredi pas de pissement de sang, les urines sont un peu louches, sans phénomènes douloureux; mercredi à la nuit pisse du sang, depuis cette hématurie persiste jusqu'à ce jour. Le lundi deux mictions peu sanglantes.

A. P. — A dix huit ans fluxion de poitrine, n'ayant laissé aucune trace.

Il y a quinze ans crise de rhumatisme articulaire aigu avec volumineuse hydarthrose du genou gauche, varices abondantes.

Il y a un an : affaire hépatique, le foie est douloureux augmente de volume, teinte subictérique, pigments biliaires dans les urines. Le malade dit être sobre.

Examens : Rien aux poumons ni au cœur.

Etat général moins bon depuis les accidents hématuriques amaigrissement de 25 livres, pertes de forces de l'appétit, canal libre vessie se vide bien, capacité bonne, contractilité moyenne.

Urines troubles, sanglantes, dernières gouttes sanguinolantes. L'eau du lavage revient claire.

Testicule épidydime souples.

Prostate : Les deux lobes sont légèrement saillants dans le rectum, à droite petite induration de la partie antérieure.

Rein droit : on sent le pôle inférieur.

Rein gauche : augmente de volume facilement perceptible surtout dans la position d'Israel, semble dépasser de trois travers de doigt le rebord des côtes, mobile, surface irrégulière.

Cystoscopie : le sang sort par l'urétère gauche. A la suite de la cystoscopie, recrudescence de l'hématurie ayant duré deux jours. Jusqu'au 11 novembre plus d'hématurie le malade reprend un peu.

11 *novembre* 1901. — Opération (durée 30')

On fait une incision lombaire de la douzième côte à la crête iliaque, l'incision exsangue, peau flasque, on arrive facilement snr la capsule du rein qui est peu épaisse. On amène le rein sur le champ opératoire, on constate une tumeur siègeant sur la partie antérieure inférieure du rein, on emploie le procédé de pédiculisation ordinaire, on pose les fils (catguts) et on sectionne au thermo-cautère.

Drainage avec un drain et trois mèches.

13 *novembre.* — 38° se plaint de coliques.

14 *novembre.* — Plus de fièvre, plus de symptômes douloureux, les urines sont belles.

Quantités d'urines émises.

12 *Novembre*	. . . . .	900 gr.	19 *Novembre*	. . . .	1800 »
13 »	. . . .	850 »	20 »	. . . .	1800 »
4 »	. . . .	750 »	21 »	. . . .	1900 »
15 »	. . . .	1100 »	22 »	. . . .	1800 »
16 »	. . . .	1250 »	23 »	. . . .	2100 »
17 »	. . . .	1500 »	24 »	. . . .	2000 »
18 »	. . . .	1600 »	25 »	. . . .	2500 »

La cicatrisation de la plaie se fait normalement, le pansement se fait tous les deux jours, on touche à la teinture d'iode, les crins sont enlevés le dixième jour.

12 *Décembre.*— Quitte l'hopital.

31 *Juillet* 1902.— Etat général bon, le malade a engraissé de 25 livres, un petit peu d'éventration.

OBSERVATION VIII (inédite)

Néoplasme rénal gauche.— Néphrectomie.

Oscar C... âgé de 58 ans entre à l'hôpital le 19 Décembre 1901, salle Velpeau.

Le malade entre une première fois dans le service le 28 Octobre 1901, on lui fait une cystoscopie qui montre un caillot au niveau de l'urétère gauche.

A ce moment le rein gauche était très augmenté de volume, deux jours après que le malade avait rendu un caillot le rein gauche a diminué de volume.

A l'exploration M. Albarran trouve un rein gauche augmenté de volume, non douloureux d'ailleurs, cette augmentation n'a pas persisté comme il est dit plus haut.

10 *Novembre.*— Le malade quitte le service refusant l'opération, hématurie terminée.

19 *Décembre.*— Entre de nouveau à l'hôpital.

A. H.— Père mort à 69 ans cancer de l'estomac, mère morte à 64.

A. P.— Blennorrhagie à 20 ans (orchite) bien guérie.

Il y a trois ans et 4 mois, le malade remarque dans ses urines de temps à autre la présence de petits filaments de sang. Le 24 Octobre en revenant de se promener il a une hématurie totale, elle a duré cinq ou six jours et toutes les mictions étaient teintes de sang depuis le début jusqu'à la fin.

Examen: Canal N° 20, Quand on lave la vessie le liquide re-

vient clair, l'envie commence à 120, capacité 220 grammes. contractilité faible, la vessie ne saigne pas.

Varicocèle du côté gauche.— Périné souple, prostate normale.

On ne sent pas le rein droit, on sent le rein gauche très haut situé, au cours des inspirations profondes on sent alors nettement le pôle inférieur qui est irrégulier avec sensation de nodosités de la grosseur d'un pois.— Le rein n'est pas douloureux.

20 *Décembre*.— Cystoscopie. On voit du sang s'écouler de l'urétère gauche, la cystoscopie a été faite en pleine hématurie.

Examen chimique des urines.

Quantité.	800 gr. en 12 h.
Aspect	Légèrement trouble.
Couleur	Normale.
Odeur	»
Rédaction	Franchement acide.
Densité	1017.
Urée	15 gr.40.
Chlorures	10.80
Acide phosph. . .	1,44
Glucose	pas. . . .
Albumine	0,20 par litre

27 *Décembre*.— Nouvelle hématurie : durée 2 jours. On n'a pu faire encore l'épreuve du bleu.

Néphrectomie lombaire, drainage par la plaie (M. Pasteau). Guérison rapide par la fièvre. Le malade se lève au bout de 18 jours.

4 *Février* 1902.— Exeat.

24 *Juillet* 1902.— Malade revu en excellent état. Pas d'éventration.

OBSERVATION IX (inédite).

Néoplasme rénal droit.—Néphrectomie.

Germain A. âgé de 41 ans, conducteur de tramways, entre le 5 Décembre 1900, salle Velpeau.

Depuis plus de six mois le malade éprouvait des douleurs lombaires du côté droit le prenant presque toutes les nuits, assez fortes pour le réveiller et se continuant jusqu'au matin.

Douleurs sans irradiations disparaissant dès le lever, dans la journée le malade ne souffrait aucunement.

Jamais de coliques néphrétiques, ni gravier, ni sable dans les urines. Jamais de blennorrhagie.

14 *décembre* 1900. — Dans la soirée sans signes prémonitaires, hématurie abondante avec petits caillots, une demi-heure après environ le malade commence à souffrir de la région rénale droite, l'hématurie continue toute la nuit, cesse dans la journée et reprend le soir, elle est totale avec caillots. Pas de fréquences des mictions, aucune douleur du côté gauche.

7 *décembre*. — Examen du rein : Empâtement région rénale droite, rien à gauche.

Urèthre : Explorateur à boule olivaire n° 22.

Vessie : se vide, les urines retirées par la sonde sont hématuriques, les dernières gouttes plus foncées, presque du sang pur. Capacité bonne.

Prostate. Peu saillante, lobe gauche un peu plus gros et dur.

8 *décembre*. — Les urines un peu moins colorées, hier après midi sont devenues très sanglantes le soir. Cette nuit violente crise de douleurs à droite. Point très douloureux sans irradiation. Vers huit heures du matin le sang s'arrête; ce matin lesurines sont très claires, au fond un ou deux petits caillots très rouges. Les douleurs ont cessé ce matin après l'application d'un cataplasme laudanisé.

10 *décembre*. — Les urines sont restées très claires pendant 24 heures, au milieu de la nuit du dimanche à lundi le sang revient en abondance, le lundi matin les urines sont très colorées. Dans la nuit violentes douleurs lombaires à droite qui ont cessé à l'application d'un cataplasme laudanisé.

Les caillots sont allongés vermiformes (urétéraux) avec une assez grande quantité de caillots de formes indéterminées.

Examen de M. le Professeur Guyon : Reins : Dans le décubitus latéral et dans le décubitus dorsal, souplesse, pas de défense musculaire, pas de douleur provoquée ni à droite ni à gauche.

Cystoscopie. La région urétèrale est déformée, l'urétère droit soulevé et éloigné de la ligne médiane, l'orifice est rouge et est dilaté on en voit sortir régulièrement un flot de sang éjaculé.

Hier au soir, le malade a eu un frisson, le sang s'est arrêté dans la journée. Ce matin les urines sont peu teintées. Le malade n'a pas souffert cette nuit. Les hématuries reprennent dans la journée.

12 *décembre*. — Au matin les urines sont claires de nouveau.

Dans la nuit du 14 au 15 : hématurie.

21 *décembre*. — Depuis le 14 pas d'hématurie.

A l'explorateur métallique pas de calcul vésical.

26 décembre. — Examen des urines

Avant la marche.	*Après la marche*
claire	claire
Très rares leucocytes	Très rares leucocytes
Pas d'hématurie	Pas d'hématurie
Epithélium plat abondant	Un cylindre granuleux
	Epithélium plat abondant

Examen chimique

Urée . . . . . 14 gr. 091
Albumine. . . . . traces à peine visibles
Sucre. . . . . traces

26 *décembre.* — Rein gauche	Rein droit (cathétérise)
Assez nombreux leucocytes	Rares leucocytes
Rares hématies	Cellules urinaires
Urée. . . . . 20 gr. 496	Urée. . . . . 10 gr. 248
Quantité. . . . 77 c. c.	Quantité . . . . . 45 c. c.

27 *décembre.* — Néphrectomie (M. Michon)

Incision classique lombaire rectocurviligne, découverte facile du rein, on reconnaît alors qu'il présente sur sa face postérieure et près de l'extrémité supérieure une bosselure d'aspect nettement néoplastique. La néphrectomie est décidée, la libération du rein assez facile pas grande adhérence, mais le pédicule est situé très haut sous costal, difficultés pour mettre les ligatures. Double ligatures au catgut sur le pédicule rénale.

Epithélioma du rein déjà volumineux dépassant le volume d'un œuf et atteignant le bassinet.

Pansements, lavages à l'eau oxygénée.

15 *janvier.* — La plaie va très bien, l'ouverture est superficielle et se cicatrice normalement.

11 *février.* — Exeat, plaie cicatrisée, éventration lombaire.

6 *février* 1902. — Revu, très bon état général, a engraissé, pas de douleur au niveau de la région lombaire.

Douleurs rhumatismales de l'epaule gauche. Eventration très marquée au niveau de la plaie, mais ne gêne pas le malade grâce au port d'une ceinture.

10 *juillet* 1902. — Revu, toujours très bon état.

OBSERVATION X (inédite)

Néoplasme rénal gauche. — Néphrectomie transpéritonéale

André S... 54 ans, mécanicien, entre le 6 novembre 1900 salle Velpeau.

Vient consulter le 18 août 1893 pour hématuries totales avec mictions fréquentes, non douloureuses, arrêt brusque du jet, hématurique après la fatigue. Jamais de gravier dans les urines.

Urèthre traversée prostatique longue. Vessie non sensible à la palpation, capacité 280 gr., exploration métallique : o, non saignante.

Rein droit o. Rein gauche ; coliques néphrétiques il y a trois mois, actuellement douleur à la pression. Jamais de sable ni de caillou.

7 *septembre* 1896 : hématurie, caillots allongés de 4 c/m.

21 *septembre.* — Depuis trois jours douleurs du rein droit, n'a pas eu depuis le 7 de douleurs à gauche, rein non sensible.

Vient consulter le 27 octobre 1900, les hématuries ont disparu, huit mois à la fin de 1896 et sont réapparues depuis, hématuries par crise tous les huit ou quinze jours, le malade a passé jusqu'à deux mois sans avoir de sang, hématuries totales au moment des crises plus considérables après la marche et la fatigue. Caillots allongés produisant de grandes douleurs expulsives, à la miction. Les urines en dehors des hématuries sont claires. Mictions. Fréquences 2, 3, 5 fois par jour et nuit, la fréquence est diminuée par le repos. Phénomènes congestifs avant les hématuries le malade sent que le sang va venir.

6 *Novembre.* — Entre dans le service. Pas de signe cystique.

Nouvelle hématurie totale et ayant duré tout le temps d'une seule miction, caillots allongés, le 9 au matin nouvelle miction hèmorragique avec caillots.

10 *Novembre.* — Le malade n'a jamais eu de douleurs rénales vives, ni douleurs dans les jambes, seulement de la faiblesse, lassitude du côté gauche quand il travaille.

Dans l'intervalle des hématuries, les urines sont claires, parfois le malade a rendu des fragments de peau assez gros semblables à du blanc d'œuf.

Etat général assez bon, bon appétit, le malade à cependant maigri un peu. Depuis ces quelques jours de repos à l'hôpital, les mictions ont diminué de fréquences, seulement 2 fois la nuit. Mais hier matin 9 novembre, il y a encore une hématurie abondante avec caillots.

Rein gauche. On sent dans l'hypochondre gauche une volumi-

neuse tumeur le remplissant, peu mobile avec les mouvements respiratoires, dure, un peu douloureuse en avant dans les fausses côtes.

Varicocèle du côté gauche

Rein droit :	ni perceptible, ni douloureux
Urètre :	o. explorateur N° 23
Vessie ;	o. pas sensible, se vide bien.
Prostate et vesicules :	o.
Testicules droit :	o.
» *gauche* :	Un peu atrophié.

Monsieur Albarran trouve la tumeur un peu ballotante, un peu bosselée, atteint en dedans la ligne médiane, en bas la ligne ombilicale, reste en place quand le malade couche sur les côtes. L'extrémité supérieure n'est pas sentie, la percussion axillaire semble faire remonter la tumeur jusqu'à la 8e côte.

Examen histobactériologique

Urines claires, rares hématies quelques rares leucocytes, pas de microbes.

Examen chimique

Aspect trouble.	
Couleur :	jaune-rougeâtre.
Odeur :	fétide.
Réaction :	très alcaline.
Densité :	1008
Quantité :	1500

	Par litre	en 24 h.
Urée.	7,70	11,50
Chlorures	4,60	6,90
Acide phosph. . .	0,64	0,96
Albumine	0,40	0,10
Glucose. pigments biliaires		pas.

27 *Novembre.* — Les urines sont toujours claires non hématuriques; l'état général bien conservé, on ne sent pas de ganglions. Nombreuses varicosités et arborisations veineuses des 2 membres inférieurs, de la paroi abdominale et de la paroi thoracique.

29 *Novembre.* — Laparotomie latérale sur le bord interne du droit. Large incision des plans superficiels pour découvrir la masse qui est assez profonde. La pointe du ciseau enfoncée dans le méso colon transversal fait sourdre un flot de sang veineux qui coule en nappe, malgré le tamponnement et essais d'hémostase.

L'hémorrhagie impossible à arrêter, M. Albarran a grandi l'incision de péritoine postérieur pour tenter la libération sous-capsulaire du rein. Il est impossible d'enlever la capsule adhérente en tous points aux parois voisines, la décortication du rein est ainsi très difficile sauf au niveau du 1/3 supérieur de l'organe qui est sain. On parvient à passer sous la tumeur trois pinces à pédicule, sous lesquelles on arrive à grand peine à lier à la fois les vaisseaux du hile et l'urétère.

Le malade a perdu beaucoup de sang, injections sous-cutanées de sérum, éther.

30 Novembre. — Le malade n'a pas eu de fièvre, les douleurs sont vives, état général un peu remonté.

1er Décembre. — Pas de fièvre, pouls 108, hoquet. Le malade n'a pas rendu de gaz, un lavement le soulage beaucoup, le hoquet cesse.

3 Décembre. — Pas de fièvre, mais le malade à une gêne respiratoire extrême qui augmente de plus en plus et finit par l'emporter dans la soirée. Opposition à l'autopsie.

OBSERVATION XI (inédite.)

Néoplasme du rein droit. — Néphrectomie.

Louis C.., 52 ans, employé, entre le 14 Décembre 1899, salle Velpeau.

A.-P. Blennorhagie en 1870. Syphilis en 1882. Influenza, pleurésie en mai 1879.

A.-H. Mère morte de maladie de cœur à 69 ans. Père mort de fluxion de poitrine à 63 ans. Un frère et 2 sœurs bien portants. Sœur opérée d'un kyste il y a 2 ans. Un frère et une sœur morts de la poitrine.

Il y a 9 mois, le malade eut pour la 1re fois une hématurie totale. Depuis tous les 3, 4, même 8 jours les hématuries se reproduisent, augmentant d'intensité jusqu'au mois de juin dernier.

A cette époque, le malade urinait déjà 2 ou trois fois la nuit et toutes les heures le jour. Les envies étaient impérieuses accompagnées de douleurs à l'extrémité de la verge. Les urines entre les intervalles d'hématurie étaient troubles contenant quelques graviers rougeâtres, le jet d'urine était normal et le sang apparaissait dès le début de la miction.

A cette époque aussi le malade avait de courts mais fréquents lumbagos. Mais ajoute-t-il ces douleurs lombaires apparaissaient au début des hématuries et disparaissaient avec elles.

Le 4 juin à la fin de son repas, il ressentit de vives douleurs dans la vessie et tenta à plusieurs fois d'uriner mais en vain, quelques gouttes de sang pur seules s'échappèrent. Il eut alors de fréquentes et violentes envies qui cédèrent avec l'expulsion de gros caillots dont quelques-uns étaient longs et effilés. Quatre jours après, le 8 juin, le malade eut une seconde crise aussi forte que la première mais plus longue, durant 2 jours et terminée par l'expulsion de caillots.

Il entra alors le lendemain au Val-de-Grâce où il resta sans force pendant 16 jours au bout desquels se croyant complètement guéri il sortit. Mais 4 jours après nouvelle crise. Depuis cette époque les hématuries se succédèrent avec intensité, tous les 2 ou 3 jours durant un jour ou 2, quelquefois une semaine entière. La moindre fatigue, un trajet quelconque en omnibus les occasionnaient à nouveau. A la même époque le 4 juin, le malade eut en même temps que sa 1re hématurie une crise de coliques néphrétiques à droite.

Depuis le 8 juin le malade n'eut aucune crise de coliques néphrétiques et n'accuse que ces hématuries passagères assez intenses qui dépriment son état général. Enfin dimanche dernier 10 décembre 1899, le malade eut une hématurie aussi intense que celle du 4 juin mais qui dura plus longtemps puisque aujourd'hui encore elle n'a pas cessé.

Actuellement les urines sont encore rouges, le malade ne souffre pas mais se trouve très affaibli, pour la première fois il eut cette nuit un frisson, 39°,6 qui dura presque 2 heures.

Les mictions sont toujours aussi fréquentes depuis 4 mois. Le malade urinait 3 ou 4 fois la nuit et 7 ou 8 fois le jour. Les mictions sont moins douloureuses et le jet d'urine est uu peu affaibli.

Etat général : le malade a maigri de 8 kilos surtout au début, depuis 5 ou 6 mois son état n'a pas beaucoup changé. Il est très constipé d'habitude.

Le malade fut cystoscopé à la Terrasse en septembre 1899, On trouve que l'urétère droit seul laissait sortir une petite nappe de sang, le gauche était normal. Du reste le malade n'a jamais eu de douleurs du côté droit.

Examen de M. Guyon

12e côte courte.....	rein droit et	rein gauche non sentis
position assise.....	»	»
décubitus horizontal.....	»	»
décubitus latéral (pospo^on d'Israël	»	»

Les hématuries ont disparu depuis le 16 décembre dans l'après midi vers 1 heure.

Examen chimique des urines

		Par litre	Par 24 h.
Quantité...	1400 c. c.	Urée.... 19,80	27,70
Aspect.....	légèrement trouble	Chlorures 5,80	8,10
»	dépôt peu abondant	Acide phosp. 1,90	2,66
Réaction...	acide	Albumine... traces	
Densité....	1018	Glucose..... pas	
		Pigments biliaires.. pas.	

22 Décembre 1899. — Examen de M. Guyon

Rein droit dans le décubitus horizontal et le décubitus latéral gauche le rein n'est toujours pas senti.

24 *Décembre.* — M. Albarran fait le cathétérisme du rein gauche, on trouve une vessie à colonnes et l'orifice urétéral est facilement découvert, on pousse dans l'uretère une sonde n° 7 mais non jusqu'au bassinet afin de ne pas faire saigner.

27 Décembre. — Examen bactériologique des urines.

Urine vésicale	*Urine urétérale*	
Très nombreuses hématies.	1er Jet.	Nombreuses hématies. Très nombreuses cellules épithéliales
Assez nombreux leucocytes.	2e Jet.	Très nombreuses hématies. Très nombreuses cellules d'épithélium.

Examen chimique des mêmes urines

Urine vésicale	*Urine urétérale*	
Urée..... 5 gr. 10 par lit.	1er Jet.	Urée..... 20 gr. par 50 lit.
Réaction. alcaline.		Réaction..... acide.
Urine sanglante.		Albumine..... petite quantité.
	Urine recueillie par la sonde utérale.	Réaction. acide.
	Urine sanglante.	Urée..... 20 gr. 50 par lit.

27 *Décembre* 1899. — Néphrectomie droite.

Incision courbe longue tombe sur un tissu cellulaire sous-cutané saignant, lipomatose périrénale considérable avec graisse très friable adhérence considérable de la capsule rénale.

En somme périnéphrete scléro lipomateuse très intense.

Le rein droit est complètement caché sous les fausses côtes,

après une tentative d'ablation on est réduit à faire l'extirpation sous-capsulaire du rein. Pose de 2 pinces sous le pédicule qui est épais et graisseux, section du pédicule au thermo-cautère, ligature du pédicule par 2 catguts non entrecroisés, ligature isolée des 2 branches de l'artère rénale, ligature en masse au catgut par un fil entourant le pédicule, on draine avec 2 drains.

On a trouvé un rein de dimension presque normale offrant à son pôle supérieur une tumeur en forme de champignon, de consistance plutôt flasque, remittente, de même on trouve un assez gros noyau au niveau du bassinet et par une coupe du rein, on voit qu'il y a une trainée de continuité entre la tumeur et le noyau.

28 Décembre. — Le malade a vomi toute la nuit et éprouvé les mêmes coliques que précédemment, on lui a mis une sonde à demeure dans le rectum, il a rendu 2 ou 3 vents, le ventre est ballonné, le malade est un peu en transpiration. Hypothermie. T : 36°2 ce matin.

Les douleurs dans le ventre semblent disparaître ce matin, faciès peu satisfaisant.

30 *Décembre*. — Temp. 37°4. Langue sèche, faciès terreux. Le malade urine bien, on ordonne 2 litres de sérum par jour.

2 Janvier 1900. — L'état général est beaucoup plus satisfaisant, le malade ne vomit plus, il urine bien. Temp. reste entre 37° et 37°5.

La plaie a bon aspect, on retire un drain.

2 Février 1900. — Analyse chimique des urines

Quantité.	2 litres en 24 h.	Urée...	11g.10 par l.	22g 20 en 24 h
Aspect...	légèrement trouble.	Acide urique	0,17 » »	0,34 »
Couleur..	jaune clair	Chlorures	6,20 » »	12,40
Odeur....	normale.	Acide phosphorique.	1,05 » »	2,10
Réaction..	acide	Albumine...	traces	
Densité...	1010.	Glucose ...	pas.	
		Pigments biliaires.	pas.	

17 *Février* 1900. — Exeat. Le malade sort en très bon état, pas de douleur, la plaie très belle et presque complètement cicatrisée.

27 *Février* 1902. — Malade revu par M. Michon.

Bon état général, a engraissé de 8 kil. environ.

Eventration très légère. Urines claires.

Examen histologique de la tumeur : Epithelioma à cellules claires.

OBSERVATION XII (inédite).

Néoplasme rénal droit. Néphrectomie transpéritonéale.

Edouard L... 57 ans, chef d'escadron retraité, entre le 8 mai 1899, salle Velpeau.

A. H. Nuls. — A. P. Impaludé. Mission de l'Annam 1885 à 86. Haïti 1888 à 1889.

Une hématurie en 1898 (août) une autre vers Noël, une autre en février 1899, depuis l'urine est toujours restée un peu sanglante.

Début de la maladie. Les hématuries semblent être le 1er symptôme. La 1re hématurie qui eut lieu en août 1898 fut totale, très abondante et dura 3 jours, au bout de ce temps-là les urines redeviennent claires.

La 2e vers Noël fut encore totale, moins abondante et dura un peu moins longtemps.

La 3e vers le mois de février fut encore totale, abondante à peu près comme la seconde, mais depuis les urines sont toujours restées un peu troubles.

La 1re hématurie survient à la suite d'une longue période de fatigues, mais la 2e et la 3e sans que le malade puisse accuser une cause déterminante.

Avant, pendant et après les hématuries, le malade n'a jamais ressenti aucune douleur, aucune gêne.

Dans l'intervalle des hématuries, le malade n'a jamais éprouvé de troubles de la miction, sauf un peu d'oligurie, le malade prit de l'eau de Contrexeville, un litre par jour et la quantité d'urine redevint normale.

Jusque vers le 15 avril le malade ne se trouve nullement incommodé, seulement à cette époque il sent comme une lourdeur au niveau de la paroi abdominale, à la partie antérieure à droite et en haut, puis un peu plus tard point douloureux à droite à 5 ou 6 travers de doigt un peu au-dessus de l'ombilic, le malade éprouve la sensation que la paroi abdominale à ce niveau est repoussée par quelque chose de volumineux et de pesant.

Quelquefois, point douloureux momentané nettement localisé au niveau des lombes à droite mais cette douleur n'apparaît qu'à certains moments.

Gêne constante au-dessus de l'épine iliaque antéro-supérieure, cette gêne devient parfois un point douloureux, ce dernier point douloureux est sensible à la palpation et donne au malade la sensation d'une meurtrissure. Le malade n'éprouve aucune difficulté pour uriner. Par de douleur dans la verge, aux bourses,

ni au périnée. Le malade n'a pas remarqué que le repas ou la fatigue eussent une influence sensible sur son état. Depuis quelque temps le malade a remarqué qu'il fatigue beaucoup plus vite qu'autrefois, il a perdu ses forces, il a maigri sensiblement, il lui semble que ses muscles sont un peu diminués de volume. L'appétit est resté excellent.

L'examen de M. Guyon montre : Rein droit : très bas et en avant, le bord inférieur est senti au-dessus de l'épine iliaque supérieure. Bosselure à la hauteur de l'ombilic plutôt rémittente et qui semble contenir du liquide.

13 *Mai.* — Néphrectomie transpéritonéale. (Par M. Albarran). Incision de l'abdomen sur une ligne parallèle à la ligne blanche à environ 0,10 de l'ombilic. Extirpation d'une tumeur volumineuse ayant envahi la moitié inférieure du rein.

A la suite de l'opération, le malade reste pendant près d'une heure dans un état alarmant, (46 pulsations à la minute) 2 injections d'éther, 1 litre de sérum artificiel, au bout d'une heure les pulsations augmentent progressivement de fréquence, le soir le malade va bien.

15 *Mai.* — *Examen du liquide d'aspect purulent* (*M. Nogués*).

Examen histologique : La majorité des éléments anatomiques est représentée par des leucocytes et des hématites. On rencontre mais en petite abondance et par amas des cellules épithéliales petites à protoplasma clair à gros noyau très bien coloré. En somme histologiquement égale pus.

Examen bactériologique: Aucune variété de micro-organismes. Un tube d'agar et de bouillon ont été ensemencés le 15 mai 1899.

Les jours suivants l'état du malade est satisfaisant, il ne souffre pas de température.

20 *Mai.* — On enlève les fils, la plaie est cicatrisée, mais il s'est fait un petit trajet sous-cutané. Drainage du trajet.

1er *Juin*, — Le trajet est fermé. La suture bourgeonne. Le malade va bien. Les jours suivants le bien continue.

15 *Juin* 1899. — Le malade est complètement guéri demande à partir.

Revu en bon état le 20 août 1900.

Examen histologique de la tumeur : Epithélioma à cellules claires. Examen histologique des ganglions enlevés : Lésions inflammatoires, pas de métastase néoplasique.

OBSERVATION XIII (inédite)

Néoplasme du rein droit. — Néphrectomie.

Frédéric R..., 47 ans, menuisier, entre le 7 septembre 1899, salle Velpeau.

A. H. Nuls. — A. P. Première blennorrhagie il y a trente ans, goutte persistante pendant deux ans. A la même époque chancre induré soigné à l'hôpital d'Angers. Ce chancre n'a pas été suivi d'accident secondaire, mais il y a huit ans le malade a commencé, à avoir des taches psoriasiformes ayant débuté par la jambe droite et s'étant rapidement généralisées. Pas de fréquences de la miction, pas de douleurs.

Il y a deux ans, douleurs dans la région lombaire droite survenant sans cause, restant bien localisées; ces douleurs sont d'une intensité variable apparaissant à intervalles mal définies, en moyenne une ou deux fois par semaine,

Il y a six mois, hématurie totale d'emblée accompagnée d'expulsion de callots de grosseur variable et de forme irrégulière. Cette hématurie n'a été ni précédée, ni suivie de douleurs rénales, elle a duré 1 jour 1/2.

Il y a huit jours, l'hématurie reparait semblable comme nodalité à la première. Ces hématuries sont fréquentes et abondantes survenant à chaque miction. Les douleurs rénales ont disparu.

Examen : Canal libre. — Vessie : capacité normale, pas de résidu. Le lavage ne provoque pas de saignement.

Rein droit: augmenté de volume.

Examen chimique de l'urine.

Volume	750 c. c.	Réaction	acide
Coloration ..	rouge brunâtre sanguignolante	Densité	1025
Aspect	louche, franchement hématurique avec caillots	Urée	12 gr. en 24 h.
Dépôt	floconneux	Albumine ...	6 gr. p. litre.
Odeur	fétide	Sucre	néant

Examen histologique

Très nombreuses hématies. Assez nombreuses hématies. Pas de cylindres rénaux.

14 *Septembre*,— Néphrectomie droite.

Incision lombaire courbe allant de la deuxième côte oblique-

ment dirigée et venant se terminer au-dessus de la crête iliaque qu'elle longe à la partie inférieure.

Après découverte de la graisse retro rénale on aperçoit immédiatement le rein gros et congestionné, dont la palpation ne décèle aucun corps dur dans son intérieur, quelques adhérences peu solides le rattachent aux parois de la loge.

En cherchant à l'énucléer on aperçoit brusquement un jet de sang noirâtre qui inonde rapidement la plaie, et attribuable à la déchirure de la veine rénale, peut-être atteinte par le néoplasme. On pince le pédicule en bloc, et on fait une double suture à la soie au moyen d'un double fil qui traverse le pédicule de part en part après l'enlèvement de la pince l'hémorrhagie est complètement arrêtée.

Le rein fendu après l'opération présente sur la substance corticale des infractus véritables et sur la portion médullaire un foyer néoplasique net, gros comme une noix.

La plaie est drainée en haut et en bas, suture musculaire au catgut, suture de la peau.

Une sonde à demeure est placée et des lavages de la vessie au nitrate d'argent sont pratiqués dès lors. Dès le lendemain l'hématurie est arrêtée et au bout de quelques lavages l'urine devient complètement claire.

Une réaction fébrile a lieu dès le deuxième jour, elle est due à la formation d'un foyer purulent à la partie inférieure de la suture sous la peau, un fil est supprimé et la température tombe à la normale.

Les jours suivants, on supprime tous les fils, le pédicule ayant suppuré, draînage et pansements humides quotidiens, on revient après deux ou trois jours aux pansements secs renouvelés tous les jours ou deux.

L'appétit s'améliore rapidement, les forces reviennent avec l'embonpoint, le faciès se recolore. Les urines parfaitement claires et limpides, plutôt abondantes, pas d'albumine à un examen rapide.

5 *Octobre.— Examen chimique complet* (Urines des 24 H.)

Volume	2 lit.	Acide Phosph.	2,95
Coloration	jaune-citron	Acide urique	0,60
Réaction	alcaline	Albumine	traces
Densité	1011	Sucre	0
Urée 24h.	23 gr.	Pigments biliaires ...	0
Acide sulf.	2,10		
Chlorure	5,80		

9 *Octobre.* — Localement cicatrisation avancée. Le malade se lève et mange avec appétit.

La quantité des urines varie entre deux et trois litres en 24 heures.

Pas d'albumine à l'examen de la chaleur et de l'acide azotique.

Le rein gauche ne se sent pas par la palpation.

21 Octobre. — Le malade sort de l'hôpital.

Examen histologique de la tumeur : Epithélioma à cellules claires. Zônes en dégénérescence muqueuse.

OBSERVATION XIV (inédite)

Néoplasme rénal gauche. — Néphrectomie.

Pierre D.., 38 ans, employé de commerce, entre le 29 Mai 1899. salle Velpeau.

A. H. Nuls. A. P. Fièvres paludéennes il y a quinze ans au Tonkin, a eu quelques années encore après sa rentrée en France, mais depuis douze ans il n'en a pas eu.

Première blennhoragie à l'âge de 34 ans, soigné avec des injections de permanganate de sublimé, très bien guéri sans complications de syphilis.

Les débuts de la maladie remontent à juin 1898, à ce moment le malade fut pris d'accès de fiévre en tout semblable à un accès de fièvre paludéenne. Cet accès dura trois jours, le premier jour la fièvre fut intense, le deuxième jour il y eut une rémission avec grande lassitude, enfin le troisième jour la fièvre fit un retour offensif pour ensuite disparaître.

Deux ou trois jour après ces symptômes, 1re hématurie qui dura environ une demi journée ; les urines étaient brunâtres sans caillots, cette hématurie totale est survenue sans douleurs, sans aucun phénomène, sans aucun trouble de la miction, qui put la faire prévoir au malade. Le malade urinait toujours sans douleur ni difficulté, cependant il avait de la fréquence de la miction.

Quinze jours ou trois semaines plus tard, il fut encore pris d'une hématurie totale, en tout semblable à la première qui dura 2 jours.

A partir de ce moment le malade a des hématuries à l'occasion de fatigues, de mouvements, tous les 15 jours, toutes les 3 semaines ou même tous les mois ; le sang qui tout d'abord était brunâtre, devient de plus en plus rouge vermeil, de plus en plus abondant, puis apparaissent des caillots.

Le malade a commencé à souffrir vers le mois de décembre 1898 à ce moment-là, douleurs sourdes à l'hypogastre s'irradiant dans les

bourses et dans la région lombaire; ces douleurs survenaient lorsque le malade fatiguait, 7 à 8 heures de repos suffisaient pour en avoir raison. Ces douleurs survenaient à la suite d'une hématurie, Le malade commençait par uriner du sang vermeil d'abord sans douleur; puis 5 à 6 minutes après la 1re miction il était obligé d'uriner de nouveau, il venait encore du sang et les douleurs apparaissaient, à partir de ce moment les douleurs augmentaient, les fréquences de miction persistaient toutes les 5 ou 6 minutes environ, et le malade était obligé de se reposer ou de cesser son travail.

Vers le mois de décembre et de janvier deux rétentions, la première dura 10 h. la deuxième 3 ou 4 h. elles cédèrent seules sans sondes et lorsque le malade eut évacué un ou plusieurs caillots. Le malade n'a jamais remarqué de pus dans les urines, jamais de gravier ni de sable.

Les éléments surajoutés qu'il a remarqués, sont des caillots allongés comme un ver, colorés diversement, tantôt rouges brunâtres ou blanchâtres, ils survenaient même lorsqu'il n'y avait pas d'hématurie, ils venaient à la suite d'un effort et étaient les avant-coureurs des hématuries.

Actuellement les douleurs, les hématuries, les fréquences ont diminué considérablement. le malade urine toutes les heures environ, mais il y a quelques jours il n'urinait que toutes les 2 heures environ, ces fréquences ne paraissent par varier le jour ou la nuit, les mictions sont faciles ou normales sauf la fréquence. Polyurie 3 litres environ toutes les 24 heures.

Depuis 4 ou 5 jours les urines sont légèrement teintées de sang, et laissent un très léger dépôt blanchâtre au fond du bocal,

L'état général du malade est très satisfaisant; cependant il a un peu maigri depuis un an, mais il ne sait s'il doit attribuer son amaigrissement à la maladie, ou bien à un travail plus fatiguant auquel il s'est livré depuis un an.

On ne trouve aucun trouble du côté des appareils respiratoires et digestifs.

Examen. Rein gauche. — Bord inférieur un doigt au-dessous de l'ombilic. Bord externe à trois travers de doigt de la ligne médiane; pôle supérieur, la main plongeant sous le rebord costal, le perçoit surtout quand le malade est dans la position assise.

Contact lombaire très net ; Sonorité intestinale au devant de la tumeur; elle subit les mouvements respiratoires, sa surface paraît assez régulière, sa consistance ferme.

Rein droit. — Son pôle inférieur seul est perceptible. — Pas de ganglions dans les régions inguinales. — Pas de varicocèle

Cathétirisme de l'urétère gauche, la sonde urétèrale est laissée 24 heures, mais elle ne donne qu'une petite quantité d'urine réservée pour l'examen créoscepique dont les résultats sont :

Rein droit. — Point... l' 48 ; *Rein gauche.* — o' 70.

2 *juin.* — Examen microscopique. — Urine louche. — Rares leucocytes. — Nombreuses hématies.

3 *juin.* — *Examen chimique des urines.*

Quantité.....	2800 ce en 24 h.	Urée	10 10	28 30
Aspect.....	trouble	Acide uri[e]	14	
Couleur.....	jaune-rougeâtre	Chlorures	7 10	19 88
Odeur.....	forte	Ac. Phosph.	96	2 60
Réaction.....	alcaline	Albumine	40	1 10
		Glucose	00	0 00
		Pigments bili.	00	0 00

12 *juin.* — *Néphrectomie lombaire* (M. Albarran).

Le rein gauche est envahi par une masse de néo-formation. On met un drain dans la cavité, pansement sec.

22 *juin.* — Enlèvements des points de suture, on raccourcit le drain.

1 *Juillet.* — Exeat. Complètement guéri.

Examen histologique de la tumeur : Epithelioma à cellules claires place carcinoïde.

OBSERVATION XV (inédite)

Néoplasme rénal gauche — Néphrectomie.

Sophie B... 39 ans, journalière, entre le 6 décembre 1899, Salle Laugier,

A. H. Nuls. — A. P. Leucorrhée abondante depuis l'âge de 12 ans. Réglée à 18 ans, mariée à 28. Un accouchement normal au bout d'un an de mariage. L'enfant est chétif et de santé mauvaise.

Début des accidents ; Le 14 juillet par une 1re hématurie survenue brusquement à la suite d'une grande fatigue ayant duré 3 jours, hématurie totale de sang très rouge, intimement mélangé à l'urine sans caillots. Après trois jours les urines sont redevenues claires, elles contenaient seulement de temps en temps des petites peaux blanches.

Deuxième hématurie le 1er septembre également après une fatigue. Quelques caillots au début puis le sang, d'abord noir, est devenu rouge à la fin de l'hématurie qui a duré un peu plus de 3 jours.

Troisième hématurie, le 7 novembre, plus longue et plus abondante que les 2 autres, au début le sang tantôt apparaissait dans les urines; tantôt disparaissait complètement, puis l'hématurie est devenue con-

tinue et très abondante, mêlée de caillots. Durée 8 jours. —Pendant toute cette durée mictions douloureuses (en lames de couteau) avec irradiation vers l'hypogastre et la racine des cuisses. Courbatures générales.

La malade a maigri, elle est pâle, étourdissements fréquents. Examen du rein droit — decubitus dorsal — le rein déborde les fausses côtes d'un travers de doigt, il est augmenté de volume et de consistance, la face antérieure est nettement irrégulière. Rien du côté du pédicule.

Décubitus latéral gauche : Même dans les profondes aspirations, le rein ne se déloge ni s'abaisse complètement au-dessous du rebord costal.

Rein gauche : o.

Utérus : Rétrofléchi un peu douloureux à la pression.

Vessie o.

Rien à la cystoscopie. Orifices urétéraux normaux.

Examen chimique des Urines

	Rein droit	Rein gauche. (catétérisé)
Couleur . . .	normale	rouge-brun, sanglante.
Quantité. . .	500 gr.	450 gr.
Densité . . .	1.020 gr.	1.022 gr.
Réaction. . .	acide	acide
Urée.	19 gr. 20	20 gr. 50
Chlorures . .	1 gr. 10	13 gr.
Ac. Phosph.	1 gr. 85	1 gr. 96

3 *Janvier*. — Le matin, température 40°, douleur vive dans la région lombaire et le long de l'uretère correspondant. Le soir 37°,6.

4 *Janvier*. — La température monte. La douleur persiste. Vomissements. Urine rare.

5 *Janvier*. — Température 38°,2. La région rénale moins douloureuse est encore assez sensible à la pression.

6 *Janvier*. — La fièvre continue, on décide l'opération. Le rein est très augmenté de volume.

Incision courbe du bord de la masse sacro-lombaire à la crête iliaque. Le rein paraît descendu très bas, l'incision doit être prolongée en bas et en avant jusqu'au bord externe du droit. La néphrectomie est faite facilement, quelques adhérences inflammatoires sont rompues sans difficulté sur la face antérieure du rein. Ligatures d'abord de l'urétère. puis du pédicule vasculaire, draînage et sutures. Une fois fendu sur son bord externe le rein ne renferme pas de liquide, on voit à l'exttrémité supérieure près du

hile un foyer néoplasique gros comme une noix qui s'étend jusqu'à la face antérieure.

Dans toute la substance corticale : semis de petits abcès miliaires. Les cultures sur agar-agar donnent du coli-bacile pur. Suites opératoires normales. 2 *Avril* 1900. — Exéat.

Examen histologique de la tumeur : Epithélioma à cellules claires

OBSERVATION XVI (inédite).

Néoplasme du rein gauche—Néphrectomie

Léon M... âgé de 56 ans. tailleur, entre le 20 Février 1899, Salle Velpeau.

A. H. Père mort à 78 ans. Mère morte à 82 ans.

A.P. Blenorrhagie à 25 ans. A 42 ans arthrite du genou droit guérie totalement après 8 mois de lit.

Janvier 1898, pleurésie droite, depuis le malade tousse. En Août 1898, le malade a constaté 2 ou 3 fois à son réveil des urines sanglantes, cependant les mictions étaient indolores et rien n'avait pu faire prévoir cette 1re hématurie.

Les hématuries toujours totales se sont reproduites en un assez grand nombre de fois depuis. Il pissait du sang tous les 2 ou 3 jours environ et la dernière hématurie commença au milieu de Décembre pour se terminer le 9 Janvier. Ces hématuries apparaissaient brusquement, sans cause et disparaissaient de même. Cependant le malade dit que certains jours l'hématurie paraissait provoquée par la fatigue ou la longue station debout. Alors il éprouvait une gêne profonde et absolument localisée au rein gauche mais disparaissant par le repos au lit.

Aucun trouble vésical, l'examen révèle :

Canal o. Vessie : Urine un peu trouble, non sanglante, capacité 300, pas d'hématurie au lavage.

Testiculeso. Varicocèle considérable depuis 8 mois.

Prostate o.

Rein droit : légèrement augmenté de volume, réductible, non douloureux.

Rein gauche : volumineux, sensible à la pression, déborde de 4 c. m. les fausses côtes.

Examen des Urines :

Aspect ..... légèrement trouble, sang.
Réaction..... légèrement alcalines.
Densité..... 1015.
Urée 10,40
Chlorures ..... 12 par litre.
Ac. phosph ..... 1 gr. 20

Examen histologique	*Examen bactériologique*
Nombreuses hématies-leucocytes	Pas de bacilles de Koch

Examen de M. le Professeur Guyon

Palpation simple : Tuméfaction descendant jusqu'à l'ombilic et dont le bord interne atteint la ligne médiane et la dépasse même un peu, la paroi postérieure est en contact lombaire. Par le ballotement : le rein descend pendant les fortes aspirations à un travers du doigt au-dessous de l'ombilic, le bord supérieur paraît descendre dans les fortes aspirations.

Dans le décubitus latéral droit la masse se reporte un peu sur la ligne médiane, elle est uniformément dure sans bosselures prononcées. La palpation du bord interne ne fait rien sentir de précis.

20 *Février* 1899. — Néphrectomie par M. Albarran. — Le jour même de la néphrectomie le varicocèle disparaît complètement.

21 *Février*. — Le sang et la sérosité ont traversé le pansement ; les compresses et la ouate sont remplacées sans toucher aux mèches.

22 *Février*. — Hoquet persistant, vomissement, pouls filiforme.

23 *Février*. — Vomissements noirs continuels, pouls à peine perceptible, état général très mauvais, météorisme, pas de douleurs abdominales. Le malade meurt le lendemain.

Autopsie. — Urètre normal. Vessie : congestion légère au niveau du trigone. Rein drot : hypertrophié. Rein gauche au niveau du pédicule il existe une infiltration néoplasique du tissu conjonctif qui remonte jusqu'au diaphragme. Les ganglions ne sont pas pris.

Examen histologique de la tumeur : Epithélioma à cellules claires.

OBSERVATION XVII (inédite) 17.

Néoplasme rénal droit. — Laparotomie exploratrice.

(Douleur persistante et irradiée).

Pierre P..., 49 ans, gardien de la paix, entre le 24 mars 1900, salle Velpeau.

A. P. Jamais de blennorrhagie. — Après la guerre de 1870 le malade commence à avoir des douleurs lombaires durant 2 à 3 mois de suite.

En 1877 nouvelles douleurs plus intenses dans les reins, jamais d'hématuries ni de graviers. Urines claires. Le malade rhumatisant.

A la fin de janvier, hématurie sans aucune cause. Un matin le malade pissa du sang avec des caillots. Hématurie indolore abondante totale durant 5 jours.

Pendant ces 5 jours cependant quelques mictions ont été claires. Depuis, plus d'hématurie, mais le malade est pris de douleurs rénales qui persistent encore actuellement. Ces douleurs siègent dans la région lombaire et irradient le long de l'urétère vers la vessie, avec crises paroxystiques sans aucune cause. Dans ces moments-là le malade les compare à des coups de lances. La marche, la fatigue, les mouvements brusques les augmentent, le repos au lit les diminue.

Rein droit : volumineux. Son bord interne atteint la ligne médiane. Son pôle inférieur dépasse le rebord costal de 3 à 4 travers de doigt. Il est mobile d'avant en arrière.

Rein gauche : rien, — Testicules légers, varicocèle droit après la marche.

Analyse des Urines.

Quantité .	1300 ce.	Chlorures .	15, 80
Aspect . .	légèrement trouble	Ac. Phosph .	2, 30
Réaction .	acide	Albumine . .	0, 50
Densité . .	1023	Glucose . . .	0, 00
Urée . . .	24 30 par litre	Pigments bil. .	0, 00

5 Avril. — La néphrectomie est décidée.

Incision transpéritonéale. (M. Albarran) on tombe sur une tumeur énorme très adhérente en haut et en bas continuée en dedans vers la ligne médiane par un amas ganglionaire considérable. Impossibilité d'enlever le rein.

Perte de sang considérable. Opération longue, le malade est dans un état complet d'épuisement.

7 Avril. — Le malade meurt. Opposition à l'autopsie.

OBSERVATION XVIII (Ricard, *Gazette des Hôp.*, 26 mai 1896)

Adénome Hémorrhagique du rein. (Douleurs persistantes; propagation).

Femme, 49 ans, présentant des phénomènes de goître exophtalmique, entrée à la Pitié le 9 Mai 1894.

Depuis Décembre 1893 elle maigrissait et perdait ses forces, son teint jaunissait sans souffrir nulle part. En février 1894 elle s'est aperçue que son ventre grossissait du côté droit. Ce n'est qu'au mois d'Avril qu'elle a commencé à souffrir. C'est une sensation de pesanteur douloureuse dans le côté droità laquelle viendrait s'ajouter des élancements très pénible dans la région lombaire, la hanche et la cuisse droite. — Urines plus souvent. Urines claires. Jamais d'hématurie.

Examen : — Flanc droit augmenté de volume. Elle s'étend depuis les fausses côtes jusqu'à la crète iliaque en bas; en dedans dépasse un peu la ligne blanche; anse intestinale adhérente à la partie supérieure interne. Surface lisse, régulière, dure.

Laparotomie, le 22 juin 1894. — Incision sur la ligne blanche, insuffisante. Incision perpendiculaire sur la première dans le flanc droit. Dissection de l'intestin adhérent à la tumeur à l'aide du bistouri. Néphrectomie, guérison.

OBSERVATION XIX (ROWSJNG)

Femme 42 ans, reçue le 20 Mai 1892.

Depuis deux ans douleurs vagues dans la région lombaire droite, principalement le soir, qui disparaissaient par le repos au lit. Les urines normales jusqu'au mois de Décembre 1891, quand la malade a été prise par des douleurs tres fortes lombaires, s'irradiant vers les fémurs et la vulve; quelques jours après une très forte hématurie avec ténesme vésical. Pas de sable ni graviers. Depuis ce temps-là elle avait presque chaque jour et la nuit une ou deux crises de douleurs, mais sans hématurie. Pas d'œdème. Amaigrissement. Urines normales.

Examen : Dans la région rénale droite, une tumeur bosselée, dure, très douloureuse à la pression, ballotante. Fièvre 38°. Urines : pas de sucre, ni albumine, pas de bactéries. Un peu de leucocytes, beaucoup de cristaux d'acide urique et d'exalate de chaux. Les douleurs continuelles très fortes nécessitent l'injection de morphine.

Diagnostic. — Hésitant entre une tumeur et un calcul.

Le 27 Février. Incision lombaire modo Morris avec une incision complémentaire le long de la masse sacro-lombaire. Morte, deux heures après l'opération.

Autopsie. — Rein droit extirpé, poids : 490 gr. envahi presque en totalité par un tissu sarcomateux à cellules fusiformes avec quelques cellules rondes. Généralisation dans le grand épiploon, péritoine, les ovaires, utérus et les deux plèves.

OBSERVATION XX (Brokaw. Med. Phila. 1891)

Extirpation d'un myxosarcome. (Douleurs persistantes. Propagation).

Garçon, 3 ans et 8 mois. Examiné en Novembre 1890. Depuis le mois de juin 1890, douleurs et malaises du côté droit de l'abdomen.

Examen : — Tumeur remplit dans la région lombaire droite, s'étendant de 2 cent. au-dessus des épines iliaques antéro-supérieures jusqu'au bord libre du foie et jusqu'au muscle grand droit gauche. Sensation presque fluctuante. Urines normales.

Opération : — Incision transverse de 15 cent. sur le bord du carré des lombes jusqu' à mi-chemin entre la dernière côte et la crête illiaque. Tumeur facilement exposée. Coloration jaune avec forts vaisseaux à la surface. On essaie de séparer la tumeur du colon ascendant sans entrer dans la cavité péritonéale, on ne réussit pas et on produit une déchirure de 12 cent. Fortes adhérences tout autour de la tumeur qui en font l'énucléation très difficile.

La capsule est ouverte en séparant une adhérence, et son contenu gélatineux s'échappe dans l'abdomen. A la hâte les autres adhérences sont rompues, ligature séparée de l'urétère et des vaisseaux. Lavage de la cavité abdominale. Suture du péritoine au catgut. Guérison.

Deux mois après l'opération, bonne santé, mais 10 jours, plus tard, troubles gastriques qui font penser à une récidive.

L'enfant meurt le 2 février 1901, avec une tumeur du foie et de l'estomac, dont le volume était à peu près égal à la tumeur pédiculée du rein.

OBSERVATION XXI (Lange F. Ann. Surg. Philadelphie, 1893)

Néphrectomie pour adéno-carcinone du rein gauche. (Douleurs persistantes. Propagation.)

Homme, 39 ans, très bonne santé jusqu'en Août 1892. Début des douleurs dans la région rénale gauche, s'irradiant vers le pubis. Commencement de Décembre, hématuries très abondantes et fréquentes. Il perd 22 litres en deux mois.

Examen. Février 1893. — Pas de tumeur à la palpation. Matité partie inférieure du thorax, côté gauche, mais impossible de distinguer si elle est due à la rate ou au rein.

Examen cystoscopique. — Du sang s'échappe par l'urétère gauche tandis que l'urine claire s'écoule par l'urétère droit.

Le 13 février 1893. Néphrectomie. Tumeur a pris naissance au pôle supérieur du rein pour se développer vers le diaphragme; en dépit de la résection de la dernière côte, énucléation très difficile, à cause de fortes adhérences qui fixent complètement la capsule et qui font qu'il est impossible d'enlever cette dernière. Guérison.

12 Avril. — Le patient a regagné, les hémorragies ont cessé.

Tumeur de la grosseur d'une petite tête d'enfant, plutôt molle, fortement vasculaire. Ramollissement marqué en plusieurs endroits.

Examen microscopique. — Eléments épithéliaux en disposition tubulaire.

OBSERVATION XXII

(Max Jordan, Clinique chirurgicale de Heidelberg)

Homme, 44 ans; depuis le printemps 1894, douleurs lombaires, constipation et sensation de fatigue.

En avril 1894, première hématurie spontanée. Une seconde en juin, une troisième en juillet, cette fois avec des caillots. Chaque hématurie a duré une demi journée.

Vers la fin d'octobre, après une forte palpation médicale, une quatrième et une cinquième hématurie quelques jours plus tard, après une rapide montée d'escalier. Ces hématuries étaient accompagnées de douleurs rénales droites et dans les urines on a trouvé des débris ressemblant aux chairs.

Examen le 13 Décembre 1894. — Anémie. Coloration bronzée de la peau, principalement à la face, aux mamelons et aux parties génitales. Affaiblissement. Tumeur droite grosse comme deux poings, dure, ovoïde, un peu sensible, mobile avec l'inspiration, s'étendant en bas jusqu'à trois travers de doigts au-dessous de l'ombilic, en haut bien délimitée du foie. Urines normales. Rein gauche un peu abaissé, palpable.

Diagnostic : Tumeur du rein droit et sarcome probable. Symptômes de la maladie d'Addison.

Le 16 Décembre 1894. Incision lombaire oblique. Déchirure du péritoine suturé de suite après. Extirpation difficile.

Examen. Angiosarcome. Guérison sauf une fistule.

Au mois de Décembre 1894. Métastase dans les poumons.

Février 1895. Néphrite hémorrhagie du rein restant. Métastase du foie et de la rate. Mort trois mois et demi après l'opération. Pas d'autopsie.

OBSERVATION XXIII

(Johnson. Boston Méd. et Surg. Journ, juillet 1896.)

Carcinome du rein droit. (Douleurs persistantes. Propagation)

Femme 55 ans, mère morte d'une tumeur dans le côté droit. Hématuries fréquentes.

Depuis plus d'un an on remarque la tumeur dans le côté droit qui semble avoir augmenté graduellement de volume. Douleur descendant souvent dans la cuisse droite, constante, nécessitant de la morphine.

Examen. Amaigrissement marqué. Urine contenant de l'albumine. Palpation, tumeur mobile, non douloureuse.

Opération, le 9 Novembre 1896. Incision à la ligne médiane de 16 cent. au-dessus de la tumeur. On trouve que la tumeur a traversé le péritoine postérieur et envahi l'intestin le mésentère et le grand épiploon. La masse à des connexions avec le rein droit. On libère le rein et ses adhérences. Néphrectomie après ligature séparée de la veine, artères rénales et urétère.

Le néoplasme envahit le colon auquel il adhère fortement. On divise les adhérences, on enlève la tumeur. Une partie du grand épiploon, grande comme le creux de la main, infiltrée, est enlevée. L'intestin avoisinant la tumeur est partout infiltrée, sur une longueur de 12 à 15 cent, Résection de 20 cent. de longueur et anastomose bout à bout. Guérison.

26 *Février* 1897. Malade souffre de douleurs du coté droit, souffre beaucoup de l'intestin, ne peut reprendre de forces.

Examen. — Tumeur du rein, lobulée, grosseur du poing, occupant les extrémités du rein, se continue sur la capsule du rein, entoure la tumeur qu'elle enveloppe.

Examen microscopique. — Cancer. Récidive trois mois après.

OBSERVATION XXIV (Williams. Lancet. Londres 1892.)

Cas de néphectomie pour carcinome, (douleurs persistantes. Propagation.)

Homme 58 ans. admis à l'hôpital pour douleurs aiguës dans la région lombaire gauche. Il y a 15 ans, scialgie du côté gauche qui dura plusieurs semaines.

Neuf ans après plusieurs symptômes rénaux. Douleurs passagères étant le principal symptôme. Un peu plus tard la douleur devient permanente. Il s'alite. Hématuries fréquentes et abon-

dantes. Douleurs à la miction et persistant après. Pas d'histoire précise de colique rénale.

Examen. — Fortement amaigri. Dans la région lombaire gauche projection externe bien marquée se montrant en avant, surtout dans le décubitus dorsal. Tumeur dure au toucher, très mobile excessivement sensible à la palpation, de même que les téguments où se ramifiaient les branches cutanées de plexus lombaire. Mictions impérieuses et parfois en très petite quantité, généralement la nuit. Couleur de l'urine, tantôt claire, tantôt foncée et trouble.

Opération le 1er *mai* 1892. — Laparotomie : Incision de 12 cent. le long de la ligne semi-lunaire. Intestin est poussé en dedans et on arrive à travers le mésocolon. Rein fortement augmenté de volume, semble sain. Ponction avec une aiguille, pas de pierre. Ponction du bassinet négative. Néphroctomie et néphrectomie. Ligature en masse à la soie. Drainage, poids du rein 400 gram. Partie supérieure saine; les 2/3 inférieurs, tissu carcinomateux pur. Capsule épaissie et fortement adhérente sur les 2/3 inférieurs de l'organe. Partie supérieure de l'urétère augmentée de volume, dilatée de la grosseur d'une orange et contenant 60 à 80 grammes de pus fétide, peu épais. Le bassinet semblait absolument oblitéré par le tissu néoplasique. Trois jours après l'opération, mort en état comateux.

Autopsie. — Cavité abdominale contient environ 3 litres de liquide semi-purulent. Adhérence de l'intestin. En avant de la colonne vertébrale, région lombaire, ganglions lymphatiques indurés derrière les vaisseaux ayant près de 2 cent. et demi de diamètre et apparemment infiltration maligne.

Examen microscopique. — Cancer encéphaloïde.

OBSERVATION XXV (C. MC. Burney.)

Sarcome du rein, présenté à la Société de chirurgie de New-York 9 mai 1894. Douleurs persistantes. Propagation.

T. B... garçon de 10 ans. En juin 1893 fut frappé par une balle dans la région hypogastrique droite. Peu de temps après douleurs vives dans la région lombaire droite. Perte de poids. En octobre, abdomen fortement distendu. Pas de maladie spéciale. Peu de temps après sa mère remarqua une masse sous le rebord costal droit où il avait été frappé par la balle. Vomissements, douleurs continuelles dans la région lombaire droite. Perte de poids rapide. Constipation.

A l'examen : Masse nodulaire ronde vers la ligne médiane au-dessus de l'ombilic. 10 cent. de diamètre. Veines cutanées dilatées, tumeur irrégulière, allant jusqu'à 7 cent, des apophyses épineuses et la jonction des 8e et 7e cartilages costaux du côté gauche. Région lombaire proéminente. Pas de coliques rénales. Urines normales.

Opération. — Incision lombaire de la ligne axiliaire postérieure, allant en avant sur une longueur de 10 à 12 cent. et prolongée jusqu'à la ligne médiane. Tumeur adhérente au colon et au mésentère. En séparant la tumeur, on laisse un peu de tissu de sarcome sur l'intestin. Néphrectomie. Pinces à demeure sur le pédicule. Tumeur globuleuse avec capsule distincte unie. Du bord inférieur de la masse, une masse pédiculée à laquelle adhérait ; la tumeur était un myo-chondro-adéno-carcinome. Guérison, mais la récidive est attendue prochainement,

OBSERVATION XXXIV (Manasse).

Douleurs persistantes. — Propagation

Femme 55 ans. Depuis deux ans douleurs vagues dans l'abdomen. Depuis 5 mois augmentation de volume de l'abdomen.

Examen. — Tumeur gauche qui s'élève du petit bassin, ronde, fluctuante.

Laparotomie (Freend) a montré qu'il s'agissait d'une tumeur rénale. Néphrectomie. Morte 9 jours après l'opération. (Pneumonie et vomissements fécaloïdes).

Autopsie. — Métastase dans les ganglions rétio-péritonéaux, dans les vertèbres depuis la 12e dorsale jusqu'à la 5e lombaire ; de même métastase dans les ganglions axiliaires et sus-claviculaires. Le point de départ de la tumeur étant la portion conjonctive du bassinet. La tumeur a envahi toute la partie centrale du rein et a percé le bord convexe du rein comme un kyste bien délimité, dans les parois duquel il y avait de nombreux petits kystes. A la surface interne des kystes, il y avait des proéminences en partie kystique et en partie solide. Au niveau du bassinet, il y avait une tumeur solide blanche ; dans le kyste un litre de liquide louche. La muqueuse du bassinet normal ainsi que le reste de la substance énale.

L'examen microscopique. a démontré qu'il s'agissait d'un néoplasme kystique qui a débuté par une prolifération de lénedothélium des vaisseaux lymphatiques et que le kyste n'était que les vaisseaux lympathiques dilatés. Les proéminences solides ; sur la

paroi interne du grand kyste se sont produits des petits par la prolifération exagérée de leur endothélium.

OBSERVATION XXVII (Israël, Soc. méd. de Berlin, 11 juin 1890.

Sarcome alvéolaire du rein droit

Israël présente à la Société un garçon de 16 ans, auquel il a enlevé il y a deux ans le rein droit cancéreux.

Depuis 1887, il avait souffert de douleurs qu'on attribuait à une périty phlite, et le malade fut adressé avec le diagnostic hydronéphrose.

Le 16 juin 1888, Israël l'examina et il trouva dans l'hypochondre droit une tumeur qui suivait les mouvements respiratoires, mais était distincte du foie. Forme arrondie, surface lisse, consistance égale et élastique. Il n'y avait jamais eu d'altération des urines, Une ponction exploratrice amena du sang avec des particules cancéreuses caractéristiques.

Le 31 juin, néphrectomie par la voie lombaire à l'aide d'une incision en T. Avec le rein furent enlevés 4 ganglions dont trois longeaient la veine cave. La réunion par première intention fut obtenue.

L'examen histologique montra un sarcome alvéolaire. A la suite de l'opération le malade fut atteint de rein flottant du rein du côté opposé, fait qu'Israël explique par une diminution de la tension intra-abdominale. Israël a 2 cas d'abaissement de l'autre rein après néphrectomie.

OBSERVATION XXVIII

Epithélioma primitif du rein droit. Généralisation aux ganglions voisins

D'après les communications de M. Quénu à la Soc. de Chirur. 15 mars 1890 et de MM. Dumoret et Poupinel à la Soc. Anat. 18 janvier 1889. — La nommée T... âgée de 42 ans entre le 24 décembre 1888, salle Chassagnac, service de M. Terrier.

A. H. Père mort d'accident à 68 ans. Mère bien portante. Deux frères bien portants.

A. P. Réglée à 16 ans. Règles peu abondantes pendant 2 à 3 jours. Mariée à 23 ans, 4 enfants. Trois premières grossesses normales. Dernier accouchement remontant à 6 ans, très laborieux. Aucune maladie antérieure dans l'enfance ni jusqu'à 32 ans.

Il y a dix ans la malade remarque que son ventre augmente de

volume, douleurs abdominales continues, avec irradiations dans les lombes. Cet état persiste jusqu'à l'âge de 32 ans. A l'âge de la dernière grossesse exacerbation des douleurs abdominales. La malade s'alite deux mois pendant lesquels elle aurait eu de fréquents frissons avec fièvre et vomissements, puis sédation des phénomènes douloureux.

Il y a trois ans nouvelle exaspération des douleurs abdominales. Le ventre aurait suivi une augmentation notable de volume. Il y a 3 mois les douleurs deviennent intolérables, vomissements incœrcibles ; la malade ne peut prendre d'autre aliment que du lait caillé.

Le 14 Décembre 1888, son médecin ordinaire pratique une ponction à l'aide de l'appareil Potain dans le côté gauche de l'abdomen, issue de liquide louche un peu verdâtre.

Etat actuel. Ventre volumineux, veines sous-cutanées très dilatées. Circonférence abdominale prise au niveau de l'ombilic, 102 centimètres. Distance de l'épigastre à l'ombilic : 0,21 ; de l'ombilic à la symphyse. 0,24. Matité médiane, sonorité dans les flancs. Tumeur occupant tout l'abdomen, mais proéminant surtout du côté gauche, consistance inégale ; la fluctuation cependant est très nette dans la fosse iliaque gauche. Au toucher vaginal on trouve le col utérin un peu abaissé, les culs de sac sont libres, l'utérus paraît mobile et indépendant de la tumeur abdominale. Comme troubles fonctionnels, douleurs continues, très vives, mais ne revêtant jamais le type de crises paroxystiques. Menstruation régulière. Urines claires, quelques traces d'albumine. Jamais d'hématurie, pas de gravelle urique, pas de coliques néphrétiques. Rien à l'auscultation du poumon ni du cœur, foie normal. Etat général déplorable, alimentation impossible. Amaigrie de 34 livres depuis six mois, ne peut dormir sans qu'on lui fasse de deux à trois injections de morphine. Le diagnostic de M. Terrier, celui de M. Quenu et de tout le monde, fut kyste de l'ovaire adhérent et enflammé.

Le 31 Décembre, opération par M. Quénu assisté de M. Hartmann. Laparotomie, incision médiane de la paroi abdominale. On tombe sur une tumeur adhérente à la paroi et comme fusionnée avec elle. Une ponction faite avec le gros Trocart donna issue à plus de 1 litre de liquide sanguinolant. « Je crus, dit M. Quénu, avoir affaire à un sarcome kystique de « l'ovaire, et me mis en devoir de décoller les adhérences et de libérer ma tumeur. J'y arrivais non sans peine après une heure d'efforts, et après avoir multiplié les sections de brides entre deux pinces je dégageais bientôt ma tumeur par le haut, coupais sans

m'en douter le vaisseau du hile et jetais un cordon élastique sur un gros pédicule inférieur que je crus être les ligaments larges. Nulle part je ne rencontrais le colon. »

« La tumeur enlevée je constatais que les ganglions lombaires étaient dégénérés, j'en enlevais quelques uns ; je dus renoncer à les enlever tous, quelques uns adhéraient à l'aorte et à la veine cave. Mes ligatures faites autour des différents pédicules, je ramassais en bourse toutes mes adhérences qui formaient comme une enveloppe intérieure à la tumeur, j'en fixais les débris à l'extrémité inférieure de mon incision et draînais cette cavité ainsi à peu près isolée de la cavité abdominale.

« J'examinais alors la pièce : il s'agissait d'un cancer creusé d'un vaste kyste hématique. Dans un coin on vit deux pyramides de Malpighi des plus nettes, et c'est seulement à ce moment que le diagnostic de tumeur du rein fut fait. »

La malade supporta très bien l'opération, la fièvre disparue, les vomissements cessèrent. L'alimentation put se faire, les souffrances s'atténuèrent, la patiente ne se plaignait que d'une eschare à la région sacrée. Elle fut en état de quitter l'hopital le 4 février, et sur sa demande. 35 jours après l'opération regagna son département avec une plaie abdominale cicatrisée.

L'examen de la tumeur fut fait par le Docteur Poupinel. Cette tumeur pèse 4 k° 775 elle est assez régulièrement arrondie. La surface est lisse presque partout et présente deux grosses bosselures. En un point on observe une sallie ayant la forme la couleur et la dimension d'une moitié de rein normal, par une de ces extrémités cette saillie fait corps avec la tumeur. Dans la concavité du hile du rein on reconnaît le bassinet qui a été sectionné et ouvert. La muqueuse du bassinet est lisse et ne paraît pas envahie par le néoplasme. La section de la tumeur montre qu'elle est formée d'une coupe épaisse, blanchâtre, d'aspect fibreux, enveloppant une masse pulpeuse, brune, déchiquetée, ayant l'aspect d'un gigantesque caillot en voie d'organisation. Au centre de cette masse existe une cavité enfractueuse qui contenait un liquide brunâtre. enlevé par ponction pendant l'opération.

Au voisinage immédiat du rein, le néoplasme n'a pas été le siège d'hémorrhagie, il se présente en ce point sous l'aspect d'un tissu blanchâtre ferme et pénètre sous forme de trainée blanchâtre dans le tissu rénal sain. Il n'y a donc pas à l'œil nu de délimitation nette entre le néoplasme et le tissu rénal sain.

Un volumineux ganglion, ovoïde, bosselé, de 8 cm. de longueur sur 3 cm. de largeur, a été enlevé en même temps que les tumeurs.

Son tissu est blanchâtre, résistant. Le néoplasme est un épithélioma tubulé à cellules cylindroïdes.

OBSERVATION XXIX

Epethélioma volumineux du rein gauche. Ablation par la voie abdominale. — (Douleurs persistantes et Propagations)

(Terrillon. Soc. de Chirur. 4 juin 1890.)

Me X... âgé de 45 ans entre le 1er février 1888 à la Salpétrière. Sans accuser aucun antécédents héréditaires ni personnels, elle fait remonter à six mois l'origine de sa maladie. Elle eut alors pendant trois jours, de violentes douleurs du côté gauche, suivies d'hématuries pendant 3 à 4 jours. Le liquide était du sang pur; la miction n'était pas douloureuse. Au même moment la malade s'aperçut qu'elle avait dans le flanc gauche une grosseur douloureuse à la pression. Ce dernier phénomène a été toujours en s'aggravant; presque nulles au repos, les douleurs sout provoquées très vives, par le moindre palpé, le moindre mouvement et surtout par la marche. Il n'y a pas eu d'autre hématurie.

A son entrée à l'hôpital la malade est très amaigrie.

Elle est couchée depuis 1 mois sans quitter le décubitus latéral droit, le côté gauche étant très douloureux. Ses urines sont sanguinolantes, albumineuses, fétides et un peu purulantes. Elles laissent un dépôt assez abondant. Quantité rendue en 24 h. : 1150 gr. Au microscope, on trouve des globules rouges et les leucocytes. Densité: 1016 gr. urée 17 gr. par litre; albumine 0,42 par litre. L'examen local révèle une saillie arrondie au niveau du flanc. Si la malade est couchée sur le ventre, on observe au lieu de la saillie un effacement du méplat normal; en palpant alors les deux régions lombaires, on perçoit une résistance marquée à gauche. Le flanc saisi entre le pouce et les autres doigts est plus volumineux de ce côté. La malade étant sur le dos, les veines superficielles de la fosse iliaque apparaissent plus nombreuses et plus volumineuses à gauche.

Enfin, à la palpation on sent dans le flanc gauche une masse arrondie, rappelant la forme du rein, du volume des deux poings environ et de consistance ferme. En arrière, elle s'étend vers la légion lombaire qu'elle occupe tout entière: En avant, elle s'approche à deux travers de doigts de l'ombilic. En haut, elle s'insinue sous les fausses côtes, de sorte qu'il est difficile de percevoir sa limite supérieure. En bas, elle est située à deux travers de doigts d'une ligne horizontale passant par l'épine iliaque antéro-

supérieure. Cette masse présente des ballottements manifestes, mais on ne parvient à lui imprimer de mouvements, ni dans le sens vertical, ni dans le sens transversal. Lorsque l'intestin est vide, on sent en avant et un peu en dehors un cylindre vertical roulant sous le doigt. La percution donne la sonorité intestinale. L'ablation est décidée et sera faite par la voie péritonéale.

Opération : (22 *février 1888*). — Une incision en dehors du muscle droit sur la partie la plus saillante de la tumeur fournit une ouverture suffisante du péritoine. On rencontre le colon descendant et une anse d'intestin grêle qui sont écartés et entre lesquels le feuillet profond du péritoine épaissi est incisé.

Au dessous, un tissu épais et vasculaire cache encore le rein malade. Toutes ces parties sont saignantes, difficiles à séparer et on a de la peine à se faire un jour suffisant pour décortiquer. La capsule graisseuse est dénaturée, épaisse et accolée au rein avec lequel il faut l'enlever. On arrive très péniblement à séparer le rein de ses attaches. Il existe surtout en haut et en arrière un prolongement qui ajoute à la difficulté de ce temps de l'opération. Enfin, la tumeur est attirée hors de l'abdomen ; le pédicule est épais, lardacé et peut-être envahi par le néoplasme. On enlève autour des vaisseaux le plus de tissus qu'il est possible, et l'on fait deux ligatures simples avec un gros cordon de soie. Le rein est alors enlevé et le pédicule coupé au niveau du bassinet, on termine en suturant les lambeaux de la décortication à la plaie abdominale, d'après le procédé indiqué par M. Terrier pour isoler les cavités du péritoine.

Celle-ci est réunie en partie, le fond est comblé avec de la gaze iodoformée. L'opération a duré 1 h. 3/4.

Suites opératoires. — Les premiers jours qui suivirent, la malade eut la fièvre, fut agitée on pensa à l'intoxication iodoformée, et, en effet, avec l'emploi du salol le calme revint la plaie se réunit peu à peu. Au bout d'un mois, une fistule étroite et profonde qui s'était établie, cessa de donner du liquide.

Examen anatomique de la tumeur. — La tumeur rénale a été examinée aussitôt après son ablation. Elle pesait 485 gr. elle mesurait 17 cent. sur 8. Sa forme était généralement celle du rein. A sa partie moyenne et surtout à sa partie postérieure elle présentait de grosses bosselures gris rougeâtre, de consistance molasse et intégralement recouverte par la partie épaissie et adhérente. L'extrémité inférieure, au contraire, a gardé la forme, la couleur et la consistance normales, avec cette différence qu'en enlevant la capsule on trouve une surface finement bosselée, constituée par de

petits kystes à contenu citrin, indiquant des lésions de néphrite interstitielle.

Du côté du hile, la section apportée sur le bassinet en rasant le bord interne du rein. La paroi du bassinet parait saine, sauf en un point en avant, où pénètre un épaississement d'aspect grisâtre transparent. A travers l'ouverture du bassinet, on voit, faisant hernie, deux masses de formes côniques, de couleur jaune rougeâtre et de consistance molasse qui ne rappelle en rien l'aspect rosé et charnu des papilles rénales.

Sur une section faite du bord convexe du hile vers là partie inférieurre et formant à peu près le cinquième de la masse totale, on observe un tissu néoplasique. A la périphérie ce tissu, au niveau des grosses bosselures présente une coloration jaune rougeâtre, une consistance molasse et ça et là quelques points hémorrhagiques ; au centre, vers le hile, il est ramolli, friable, blanc jaunâtre. La capsule qui recouvre cette partie néoplasique est épaisse de 1 m/m, très adhérente et très résistante. La transition entre la partie saine et la partie néoplasique est brusque, il semble qu'on pourrait énucléer l'une et l'autre. Enfin, on trouve, adhérent au hile et à la face postérieure de la tumeur, un gros lambeau d'enveloppe cellulo-adipeuse, dur et épais d'environ 1/2 cent.

L'examen microscopique pratiqué dans le laboratoire du prof. Cornil, indique un épithélium du rein.

Etat actuel (2 Juin 1890). Depuis son opération qui date de 28 mois, cette malade, qui était très amaigrie avant l'opération, a augmenté de 20 livres et se porte très bien. Comme elle est infirme (par accidents cérébraux) on l'a fait entrer à la Salpétrière comme pensionnaire, aussi, elle a pu être surveillée avec soin. La qualité d'urine fournie par l'autre rein est de 1200 gr. en moyenne par jour.

OBSERVATION XXX

Thiriar. Presse médic. Belge. Bruxelles 1890

Cancer du rein. (Douleurs persistantes. Propagations),

E. J..., 58 ans tailleur, entre à l'hôpital St-Jean en juin 1889 dans le service du Docteur Thiriar. Il est fortement amaigri, cachectique de teint jaune paille. *Il se plaint depuis un grand nombre d'années de douleurs lombaires vagues tenaces.* Depuis quelque temps il s'aperçoit du développement progressif d'une tumeur volumineuse dans la région du rein gauche.

A plusieurs reprises il a eu des urines sanglantes. La palpation

dénote une tumeur depuis les lombes jusque sous les fausses côtes à la partie antérieure, irrégulière, bosselée, de consistance molle donnant l'idée de fluctuation, pas de battements ou de souffles. Cette tumeur ne suit pas les mouvements du diaphragme; ballottement rénal net; pas de varicocèle; urines légèrement troubles, avec quelques globules blancs beaucoup de globules rouges, quelques cellules épithéliales du rein.

8 Juin. — Néphrectomie lombaire par incision en L. L'atmosphère adipeuse a disparu, *le rein adhère partout*, surtout à la rate. La capsule propre est incisée, décortication du rein, morcellement de la tumeur. Fortes ligatures en chaîne sur le pédicule. Draînage hémostase, sutures. Suites opératoires excellentes; le 16e jour exeat avec guérison. Depuis, pas de nouvelles du malade.

Le volume du rein est d'une tête d'enfant. Le diagnostic histologique fut carcinome du rein avec kyste, les uns à liquide clair les autres hémorrhagiques.

OBSERVATIOM XXXI. Brault (Sem. Méd. 17 juin 1891)

(*Douleurs persistantes. — Propagations*)

Homme de 41 ans, peintre, entre à l'hôpital Cochin, le 5 mars 1889 dans le service de M. Brault.

Début il y a 5 semaines par un état de malaises rapidement aggravé, le soir mouvements fébriles, facies pâle, anxieux. Se plaint *de douleurs très pénibles et continues* au niveau de l'hypochomdre droit, plus aiguës encore dans le flanc et dans la région lombaire. Irradiations du côté du testicule à l'épigastre, à la cuisse. Douleurs réveillées par la marche et par une pression profonde et dans la région lombaire très violentes. Les douleurs persistent la nuit et interrompent fréquemment le sommeil.

Rien à la palpation de l'abdomen ; pas de ballotement rénal l'exploration est très douloureuse. A la seule inspection de la région lombaire le côté droit paraît plus rempli en déprimant la région; on à la sensation d'un empâtement profond, et la peau est légèrement œdématiée. Urines normales, ni sang ni pus, ni graviers, ni albumine. Fièvre le soir 39°. Affaiblissement marqué de la respiration à la base du poumon droit rien ailleurs.

Après 3 semaines de traitement médical M. Brault fait appeler M. T. Anger qui fait, sous le chloroforme, une exploration négative. M. Anger constate l'œdème de la région lombaire, il croit sentir de la fluctuation profonde.

Incision exploratrice lombaire : On trouve l'atmosphère cellu-

leuse infiltrée de sérosité : le doigt dans la plaie arrive sur une surface lisse, non mobilisable, résistante, non fluctuante et nulle part de collection liquide.

Suites opératoires : d'abord simples la fièvre persiste mais la cicatrisation marche bien. Mort le 14 avril 1891.

Autopsie : — Cancer du rein droit : volume normal, *rein comptètement adhérent à la* colonne vertébrale et applati contre elle par une sorte de cuirasse de périnéphrite cancéreuse dont les prolongements engainaient l'aorte, la veine cave et pénétraient dans la masse même du psoas. Pour déplacer le rein il fallut le sculpter au milieu de la masse qui l'étreignait. Le bassinet n'est plus perméable.

Il existait quelques noyaux secondaires dans le foie, le poumon, la plèvre. Rein gauche sain, autres organes sains.

OBSERVATION XXXII (Czerny, In thèse Brodeur)

Cacrinome du rein gauche (Douleurs persistantes. Propagations).

Homme de 50 ans, depuis 2 ans se trouve une tuméfaction dans l'abdomen, qui occasionne des *douleurs atroces*. La douleur occupe la moitié gauche de l'abdomen. Le colon descendant passe en avant de la tumeur. — Diagnostic carcinome.

Opération: Le 19 janvier 1879 incision abdominale; les masses molles de la tumeur ont traversé aussi un feuillet du méso-colon ascendant. L'ablation totale fut effectuée, une hémorrhagie abondante survint. Ligature de l'aorte abdominale entre les deux artères rénales. Occlusion de la plaie. Une paralysie des membres inférieurs en fut la conséquence, 10 heures après l'opération le malade meurt. L'artère rénale gauche fut atteinte. L'examen microscopique démontra qn'il s'agissait d'un lyocarcinome.

OBSERVATION XXXIII. — Larbe (Thèse Guillet.)

Tumeur maligne du rein droit. (Douleurs persistantes. Propagations.)

La nommée X... agée de 28 ans entre le 4 Février 1887 à l'hopital Beaujon, salle Ste-Clotide service de M. Labbé.

A. H. Mère bien portante. Père mort de la poitrine, deux frères et une sœur actuellement en bonne santé.

A.-P. — N'a jamais été malade, a toujours beaucoup travaillé et a toujours été vigoureuse. Menstruation régulière. Jusqu'à il y

a sept mois a eu deux enfants, le premier a cinq ans le deuxième a 2 ans. Ses couches ont été faciles, pas de fausses couches.

Début. — Il y a cinq ans, après un premier accouchement, la malade étant encore au lit, s'aperçut de l'existence dans le flanc droit d'une tumeur du volume du poing, tumeur sur laquelle elle ne peut donner d'autres renseignements, car elle était insensible et ne causait aucune gêne. Depuis cette époque la tumeur n'a pas cessé de grossir pour arriver lentement et progressivement au volume qu'elle a aujourd'hui. Cette tumeur a toujours été indolente, ne gênant en rien la malade qui est domestique et qui a toujours pu se livrer à tous les travaux que nécessite son état. Jamais il n'y a eu de troubles du côté des voies digestives, jamais non plus les mictions n'ont été douloureuses, jamais d'hématurie.

Il y a 5 mois la tumeur devint douloureuse au toucher, ces douleurs s'accentuaient par la fatigue, la malade raconte que depuis cette époque, elle eut comme des crises, qu'elle compare à de violentes coliques revenant tous les cinq à six jours et l'obligeant à s'aliter. Une seule fois elle remarqua un changement dans ses urines qui présentaient une couleur noirâtre semblable au marc de café. Malgré cela pas d'amaigrissement. État de la malade à son entrée. — La malade qui semble de très bonne constitution porte dans le flanc droit une tumeur très volumineuse, cette dernière remplie tout l'hypochondre du même côté, empiète sur la ligne médiane et la dépasse au dessus de l'ombilic de façon à similer le petit lobe du foie hypertrophié. Elle descend à droite jusqu'à la fosse iliaque. Elle est très douloureuse à la pression; et cette sensibilité très grande nécessite une exploration complète pendant laquelle la malade doit être anesthésiée au chloroforme. Ceci fait, on constate que la tumeur est d'une tumeur ligneuse irrégulière, arrondie supérieurement, présentant à sa partie inférieure un bord bien net sous lequel on peut glisser la main.

Elle est mobile et se déplace facilement dans tous les sens sans cependant pouvoir être portée à gauche de la ligne médiane. Elle est mate dans toute son étendue et supérieurement une ligne de sonorité la sépare du bord inférieur du foie. On ne trouve aucune anse intestinale au devant d'elle et en arrière la matité s'étend jusqu'à la masse sacrolombaire.

Dans les inspirations la tumeur est immobile. Il n'y a pas de dilatation des veines superficielles. Le foie n'est pas augmenté de volume; il est peut-être un peu refoulé; son bord inférieur ne descend pas jusqu'aux fausses côtes. Aucun chapelet ganglionnaire sensible, rien d'ailleurs dans la cavité abdominale. Rien

du côté du rein gauche ni au cœur, ni aux poumons. Le membre inférieur droit est plus gros que le membre inférieur gauche, il existe des varices des deux côtés, mais elles sont bien plus prononcées à droite. Le col de l'utérus est entr'ouvert, mou, les culs de sac sont libres le col regarde du côté de la tumeur, le corps de l'utérus est de tout entier porté à gauche, on peut lui imprimer des mouvements indépendants de ceux de la tumeur qui semble n'avoir aucune connexion avec cet organe. La malade paraît enceinte de 4 mois.

Diagnostic : Tumeur maligne du rein droit, probablement sarcome.

Opération le 11 mars. — Incision sur la ligne médiane, des anses intestinales faisant saillie à travers la plaie sont rejetées à gauche et la tumeur apparaît présentant de toutes parts des adhérences avec le péritoine. Avec les doigts les adhérences sont rompues et l'on parvient à circonscrire la tumeur qui au premier abord semble indépendante du rein. Mais l'on s'aperçoit que le rein normal dans ses 2/3 inférieurs fait corps avec la tumeur par son 1/3 supérieur. Dans un premier temps, on enlève la tumeur; dans un deuxième le rein. Lavage du péritoine ; suture des parois abdominales; pas de drainage, glace en permanence sur le ventre.

Suites opératoires. — 12 Mars. Etat général satisfaisant T. 39° le matin, pas de douleurs de ventre, pas de vomissement. Midi : douleurs de ventre, douleurs expultrices; le col de l'utérus se dilate; lavement laudanisé qui fait cesser les douleurs. Six heures : les douleurs reparaissent. Avortement à 8 h. du soir : fœtus de cinq mois : lavage avec la solution de sublimé 1/000 étendue d'eau. Temp. 39°, pouls 150. Une heure et demie après les douleurs reparaissent et durent toute la nuit. 13 Mars. Ventre légèrement ballonné. Morte à 10 h. 1/2. Pas d'autopsie.

Examen de la tumeur : La tumeur a le volume d'une tête d'adulte; elle adhère par sa partie inférieure à l'extrémité supérieure du rein qui se trouve appendue à elle. Elle est bosselée, irrégulière, arrondie et présente une coloration grisâtre. A la coupe, elle est molle et a l'aspect d'un carcinome encephaloïde. Elle se continue manifestement avec l'extrémité supérieure du rein qui est envahie par le néoplasme. Dans ses 2/3 inférieurs le rein est sain.

OBSERVATION XXXIV (Ozenne. In thèse Guillet)

Tumeur maligne du rein gauche. Tentative de néphrectomie. Ablation impossible. Mort le surlendemain. (Douleurs persistantes. Propagation).

Le malade âgé de 45 ans n'a pas d'antécédents pathologiques, autres que quelques manifestations rhumatismales survenues à plusieurs reprises.

Dans le courant des années 1884 et 1885 il éprouve dans la région des reins quelques douleurs dont le peu d'intensité et la courte durée font qu'il s'en préoccupe peu. Mais au commencement de 1886, à la suite d'une journée de marche et d'un coup dans l'hypochondre gauche, une hématurie assez abondante paraît et se répète plusieurs fois en quelques semaines; chaque hémorrhagie est précédée de vives douleurs qui se calment lorsque l'épanchement sanguin a eu lieu. La forme allongée des caillots indique leur origine rénale, et à cette époque M. le Prof. Guyon reconnaît l'existence d'un néoplasme du rein gauche. Après quelque temps d'accalmie et un séjour sur le bord de la Manche de 2 mois, durant lesquels les phénomènes locaux ne semblent pas s'être accentués, le malade revient à Paris et dans le courant de Novembre, une nouvelle hématurie apparaît avec son cortège de douleurs.

Vers la fin de Décembre, nous le voyons pour la première fois, outre de violentes douleurs gastralgiques, nous constatons que le néoplasme du rein est un peu douloureux à la palpation, La tumeur bien que paraissant offrir le volume de la tête d'un enfant de 10 ans, semble assez mobile et le ballottement est très perceptible. Sa forme est irrégulière et inégale. La peau de la région correspondante est sillonnée de veines très visibles; du même côté existe un varicocèle symptômatique très net; le retentissement du néoplasme sur l'état général est manifeste.

M. Guyon revoit le malade à ce moment, et, estimant qu'une intervention chirurgicale serait inutile et même nuisible, prescrit un régime tonique et l'emploi de la révulsion ignée. En janvier et février la tumeur augmente de volume, elle saillit davantage en avant sous forme de mamelon dur; chaque jour l'affaissement fait des progrès et une phlegmatia abla dolens légère envahit les membres inférieurs, en même temps que s'établissent définitivement, *pour ne plus disparaître, de vives douleurs au niveau* des vertèbres lombaires, qui cependant ne paraissent pas altérées.

Quelques jours plus tard à la suite d'une consultation isolée de deux chirurgiens favorables à l'opération, l'ablation de la tumeur est décidée.

Le 27 mars, chloroformisation, incision de la paroi abdominale près du bord externe du muscle droit; écoulement de sang assez important. La face antérieure de la tumeur mise à nu, *on constate ses nombreuses adhérences* et ses limites profondes ne peuvent être déterminées. Toute la périphérie de la tumeur est extrêmement vasculaire et une incision ayant été faite en avant sur la capsule, une hémorrhagie nécessite l'emploi de thermocautère *L'ablation étant reconnue impraticable*, on suture les lèvres abdominales. Mort le 29 dans la matinée. Pas d'autopsie

OBSERVATION XXXV

(Galhausen. Soc. Méd. chir. de Liège, Mai 1900)

Femme âgée de 37 ans. Il y a 5 ans, digestions pénibles, douleurs violentes dans tout l'abdomen puis supression des règles plus dure encore.

Rien aux annèxes ni à l'utérus. Mais on découvre une tumeur dans la région lombaire droite. Plusieurs mois après, hématurie légère. En 1898 nouvelle hématurie plus abondante. Les douleurs sont plus vives, la malade refuse l'opération. En 1899 (12 mars) la malade revient, elle est très amaigrie le rein droit est très volumineux. Elle éprouve des douleurs vives très intenses au moindre attouchement et continues.

Opération: Rein droit adhérent au foie, à la vésicule biliaire, à l'intestin. On ne trouve pas de ganglions. La malade guérit par première intention. On n'a pas eu de nouvelles depuis.

CONCLUSIONS

Les résultats tardifs de la néphrectomie pour cancer chez l'adulte sont encore déplorables et cependant il existe des faits incontestables de guérison.

Les résultats immédiats sont moins graves qu'autrefois, mais il y a encore des insuccés que n'explique pas la simplicité de certaines interventions.

On s'en tient pour le cancer du rein à l'ablation de la tumeur sans s'inquiéter des ganglions et des propagations. Il n'y a pas de raison pour que le cancer du rein soit traité différemment des autres cancers.

* *

Les ganglions lymphatiques du rein occupent un territoire très étendu en pleine région vasculaire et profondément. Ils constituent les chaînes latéro-aortiques droite et gauche. Les ganglions du hile n'existent pas.

Il paraît certain qu'ils ne sont pas pris dès le début de l'évolution du cancer.

Ce début, étant impossible à préciser, le chirurgien n'en doit pas tenir compte. Les ganglions doivent être recherchés toujours, systématiquement.

*
* *

En outre le cancer du rein se propage à peu près toujours dans son territoire lymphatique normal, c'est-à-dire, dans la capsule adipeuse et la surrénale.

Nous avons constaté cet envahissement au microscope.

Ces faits peu connus expliquent les récidives fréquentes au niveau de la plaie.

Quand les propagations ont dépassé la capsule adipeuse, le cancer n'est plus opérable.

Nous nous sommes demandé ce qu'il fallait entendre par opérer au début de la maladie.

Le cancer peut chirurgicalement être dit au début, c'est-à-dire opérable, tant qu'il n'a pas dépassé la capsule adipeuse, la surrénale et les ganglions.

Nous avons recherché, dans l'étude clinique des premiers symptômes de la maladie, les manifestations possibles de cette propagation.

L'hématurie, signal symptôme, est souvent un phénomène très tardif et qui peut apparaître bien après l'extension des propagations lointaines.

Le volume, l'état de mobilité ou de fixité de la tumeur ne peuvent les faire prévoir davantage.

Les caractères de la douleur ont une grande importance. Les crises transitoires, au cours d'une hématurie indiquent simplement la réaction de l'uretère contre un contenu anormal. — Nous croyons pouvoir avancer que la douleur *persistante et irradiée*, est, comme dans le cancer utérin, un signe de propagation.

Le varicocèle peut dans certain cas être un signe d'adénopathie cancéreuse. Mais il reconnaît certainement d'autres causes Il peut être consécutif à la compression par la tumeur. Peut-être enfin doit-il reconnnaître pour cause l'énorme dilatation des veines capsulaires périrénales, tributaires des veines spermatiques. Cette hypothèse aide à la compréhension des faits inexplicables par les autres théories.

*
* *

L'intoxication de l'organisme par le cancer devient une contre-indication quand elle est très avancée.

Bien avant cette époque, l'intoxication se manifeste déjà par des troubles rénaux et cardiaques. Supprimer alors le cancer, c'est soustraire l'organisme à une source abondante de toxines.

Il faut donc opérer avant l'intoxication avancée de l'organisme et avant les propagations à distance.

Il est indispensable d'enlever la tumeur sans dissocier sa capsule adipeuse qui peut être infiltrée de cancer. Les ganglions latéro-aortiques du même côté et les voies lymphatiques intermédiaires doivent également être enlevés.

Guidé par ce principe, nous avons successivement essayé les divers procédés de néphrectomie sur le cadavre sans obtenir le résultat que nous cherchions.

Nous avons alors été conduit à imaginer la technique quelque peu différente que nous avons décrite.

Accepté :

Le Président de la Thèse,

GUYON.

Vu :

Le Doyen,

M. DEBOVE.

Vu et permis d'imprimer :

Le vice-recteur de l'Académie de Paris,

LIARD.

INDEX BIBLIOGRAPHIQUE

ABBE ROBERT. — *Annales of Surg* Philadelphie, 1893.

ALBARRAN. — Adénomes et épithéliomes du rein. *Ann. genito-urin.*, mars 1897.

— Diagnostic des hématuries rénales. *Ann. génito-urin.*, 5 mai 1898.

— Traité des maladies de l'enfance.

— Congrès d'urologie. 1897.

— Congrès français de chirurgie. 1896.

— Congrès d'urologie. 1899.

ALBARAN ET IMBERT. — Tumeurs du rein. 1903.

ANDERSON. — *Lancet*. London. Avril 1895.

BAZY. — De l'emploi du bleu de méthylène dans les affections du rein dites chirurgicales. *Revue de gynécologie*. Mars, avril 1898.

— *Bull. et mém. de la Société de chirurgie*, 10 nov. 1897.

— *Bull. et mém. de la Société de chirurgie*, 9 Février 1898.

BELLATI. — *Arch. prov. de chirur*, 1er avril 1896.

BERARD. — *Lyon médical*. Nov. 1894.

— *Mém. de la Soc. des c. méd. Lyon*. 1895.

BIGOT. — De l'intervention chirurgicale dans les tumeurs malignes du rein. *Thèse de Lille*. 1898.

BOINNET. — *Ann. de med. et pharm. de Marseille*. 1893.

BRAULT. — Sur quelques formes rares du cancer du rein. *Semaine médicale*. 1891.

BRODEUR. — Affections chirurgicales du rein. *Thèse de Paris*. 1886.

BAGALOGLU. — *Soc. anat*. Janvier 1898.

BUARD. — *Soc. anat. et physiol. normale et pathologique de Bordeaux*. Juin 1897.

BKOCA. — *Presse médicale*. 1902.

BRAUNIGER. — Beitræge zur klin. chirurgie. t. XVIII. 1897.

CHARON. — *An. de la Soc. belge de chirur*. 1897.

CHEVALIER. — De l'intervention chirurg. dans les tumeurs malignes du rein. *Thèse de Paris*. 1891.

CZERNY. — *Arch. f. Kinderheil*, 1890 LIX, *in Ann, génito urin. Paris* 1896.

CUNÉO. — *Bull. soc. Anat*. 1902.

CASTAIGNE ET RATHERY. — *Presse méd*. 1902.

DAUBOIS. — *Thèse* de Lyon 1897.

DOYEN. — Congrès français de chirurg. 1898.

FORGUE. — Rapport sur la néphrectomie. Congrès d'urologie. 1902.

FRITSCHE — In dissertation inaug. de Ulrich Zurich 1895.
GERARD-MARCHAND. — *Bull. et mém de la Soc. de Chirurg. Paris*
— 14 juin 1898.
GIORDANO. — *Ann. des maladies génito urin.*. Paris 1892.
GUILLET. — Tumeurs malignes du rein. *Thèse* de Paris 1888
GUYON. — Leçons cliniques sur les maladies des voies urin., 1881.
— Diagnostic precoce des tumeurs malignes du rein. *Ann. génito-urinaires*. Paris 1890.
— *Ann. génito-urin.*1900.
GUYON ET ALBARRAN. — Néphrocomie. *Congrès français de chirurg.* 1898
GROHE. — Unsere nierentumoren. *Deutsche Zeitschrift fur chirurgie*, 1901.
HERMANN. — Stahr. *Arch. f. anat. et phys.* 1900.
HILOTT Et WALSHAME. — *Brit. med. journ.* 1er Avril 1893.
ISRAEL. — Ueber einige neue Erfahrungen auf Gebiete der Niere renchi- *Deut. med. Woch*, 1896.
JONHSON. — *Boston med. et surg Journ.* 1896
JORDAN MAX. — Beitr. z. Klin. chir XIV Bd 3 H 1895.
KAMMERER. — *New-York med. J*, 1891.
KROENLEIN — in WYSS. — Nieren Chirurgie — Tubingen. 1902, p. 101.
KROŒLEIN. — Korrespondenzblat, f. Schweizer. Aerzte. 1er Aout 1894.
LANCEREAUX. — *Diction. Encyclop.* in 100 vol Article rein.
LANGE, — *New-York med. J.*, janvier 1894.
— *Ann. surg. Philadelph.* 1893.
LANZENBERG. — *Bull. Soc. anat.* 1895.
LE DENTU — Technique de la nephrectomie. *Revue de Chirurg. 1886.*
— *Bull. de l'acad. de med.* 1894.
— Affections chirurg des reins et des urétères. Paris 1889.
LEGUEU. — Le varicocèle symptomatique des tumeurs malignes du rein *Presse médicale, Août* 1895.
LOUIS. — Lymphadenome rénal. *Bull. Soc. anat.* Janv. 1890.
LINDEMANN. — *Ann. Institut Pasteur.* 1900.
LENNANDER. — Et Sundberg. *Centralblatt f. Chirurgie* XXII. 1895.
MICHEL. Sarcome du rein gauche. *Bull. Soc. anat.* Février 1898.
MORRIS. *Brit. med. journ* 7 Janvier 1893.
MOUCHET. — Académie de médecine. 26 Février, 1901. Rapp. de Le Dentu.
MAC BURNEY. — *Ann. of surgery.* Philadelphie 1894.
MAC-WEENEY. — *Brit. med. journ.* Février. 1896.
NEFEDIEFF — *Ann. Institut Pasteur*, 1901.
PERTHES. — *Deuts. Zeitsch. f. chir.*, 1896. Ueber nierenextirpation.
PILLET — *Bull. soc. anat.* 1889.
QUÉNU. — Des tumeurs. *Traité de chirurg.*, Duplay-Reclus.
RICARD. — *Gaz des hôp.* 26 mai 1886.
ROBERTS. — On urin. et rénal diseases. London 1885.
ROBERT. — *Thèse* de Paris 1892.
ROUTIER. *Bull. et mém. de la Soc. de chirurg.* Février 1897.
SENATOR. — *Traité des maladies du rein.* Berlin 1896.
SAPPEY. — *Traité des lymphatiques.*

TEMOIN. — *Arch. prov. de chirurg.*, oct 1893.
TERRIER. — Néphrectomie transpéritonéale. *Revue de chirurg* 1887
TERRILLON. — *Bull. et mém. de Soc. de chirurg.*, 1890 et 1891.
TUFFIER. — *Traite de chirurgie.* Duplay-Reclus.
— *Bull. de chirurg.* 1894.
— *Bull. Soc. anat.*, 1888.
VORON. — *Lyon méd.* 1898
WAGNER. — Centralbt. f. d. Krankh. d. Harn. u. sexual. org. 94.
WERHOOGEN. — *Soc. belge de chirurg.* Nov. 1898.
WILLIAMS. — *Lancet,* London 1892.

TABLE DES MATIÈRES

page

Introduction 00

Chapitre premier. 00

Etude des propagations dans le cancer du rein. 00

Par voie sanguine. 00

Par voie lymphatiques. 00

lymphatiques normaux 00

lymphatiques pathologiques. 00

Par continuité. 00

à la capsule adipeuse. 00

à la surrénale. 00

à distance. 00

Chapitre deuxième

Etude clinique des propagations. 00

Signes de propagations de voisinage. 00

L'hématurie 00

La tumeur 00

La douleur. 00

Pendant l'hématurie. 00

En dehors de l'hématurie. 00

Signes de propagations ganglionnaires. 00

Etude clinique de la toxémie cancéreuse. 00

Chapitre troisième.

Technique de la néphrectomie avec ablation. 00

Avec ablation des ganglions, de la capsule adipeuse et de la surrénale. 00

Observations 00

Conclusions. 00

Index bibliographique 00

Imprimerie spéciale de la Librairie G. Jacques, Paris